Aus dem pathologischen Institut der Tierärztlichen Fakultät
der Kgl. Ludwigs-Maximilians-Universität München.
(Prof. Dr. Kitt.)

Beiträge zur Kenntnis der sog. fetalen Rachitis (Chondrodystrophie) beim Kalb.

Inaugural-Dissertation
zur
Erlangung der veterinärmedizinischen Doktorwürde
der
Tierärztlichen Fakultät
der Kgl. Ludwigs-Maximilians-Universität München
vorgelegt von

Curt Steinert
approb. Tierarzt, Veterinär d. R.

München 1918.
Druck von J. Gotteswinter, Theatinerstr. 18.

Aus dem pathologischen Institut der Tierärztlichen Fakultät
der Kgl. Ludwigs-Maximilians-Universität München.
(Prof. Dr. Kitt.)

Beiträge zur Kenntnis der sog. fetalen Rachitis (Chondrodystrophie) beim Kalb.

Inaugural-Dissertation
zur
Erlangung der veterinärmedizinischen Doktorwürde
der
Tierärztlichen Fakultät
der Kgl. Ludwigs-Maximilians-Universität München

R. UNIV. BIBLIOTHEEK LEIDEN

vorgelegt von

Curt Steinert
approb. Tierarzt, Veterinär d. R.

München 1918.
Druck von J. Gotteswinter, Theatinerstr. 18.

Gedruckt mit Genehmigung des Professoren-Kollegiums der Tierärztlichen Fakultät der Kgl. Ludwigs-Maximilians-Universität München. — Referent: Prof. Dr. Th. Kitt.

Meinen Eltern!

Über die zwergwuchsartigen angeborenen Verunstaltungen des Körpers, welche verhältnismäßig oft bei Kälbern bezw. Kalbsföten zur Schau kommen, sind anatomisch-histologische Untersuchungen nur wenig beschrieben; auch herrscht, wie aus den Angaben neuerer Literatur hervorgeht, über Einteilung, unterschiedliche Zustände und zutreffende Bezeichnung der fraglichen Mißbildungen oder Erkrankungen noch Unsicherheit und Verwirrung. Gewöhnlich benannte man jene durch Zwerghaftigkeit, großen Kopf, Kurzbeinigkeit und aufgetriebene Gelenke auffallenden Früchte als Zwergkälber, Mopskälber oder Otterkälber und bedachte den Zustand mit der Bezeichnung fetale oder angeborene Rachitis. Es ist der Name Rachitis im allgemeinen als Sammelbegriff für alle im juvenilen Gesamtskelett vorkommenden Wachstumstörungen verwendet worden, bei welchen ein Weichbleiben der Knochen durch mangelhafte Verkalkung und damit im Zusammenhang stehende Verkrümmung der Gliedmaßen, Wirbelsäule und Rippen nebst mangelhafter Schädelkapselverknöcherung die Hauptveränderungen bildeten. In neuerer Zeit begann man auf Grund genauer Studien den Begriff Rachitis enger zu ziehen und namentlich die fetalen Knochenanomalien unter Sonderbezeichnungen davon abzutrennen, wobei die Frage, was eigentlich als fetale Rachitis zu bezeichnen sei, noch eine umstrittene geblieben ist. Nach Pommer und Schmorl, deren besonders genaue Untersuchungen für die Begriffsbestimmung der Rachitis in der humanen Medizin als grundlegend und maßgebend zu erachten sind, ist die Rachitis eine Erkrankung, welche erst nach der Geburt in den ersten Lebensmonaten beginnt und kann das Vorkommen einer angeborenen Rachitis als erwiesen nicht gelten. Schmorl hat in umfangreichen statistischen Erhebungen nebst anatomisch-histologischen Untersuchungen festgestellt, daß die

ersten Rachitiserscheinungen im 2. Lebensmonat und zwar in der Mitte desselben auftreten und dann vom 2.—6. Monat die meisten Fälle vorkommen (floride Rachitis), ferner noch Spätrachitis (Rachitis tarda) bis ins 4. Jahr, wobei es sich nicht immer um alte Rachitis (Rachitis inveterata), sondern um eine Entwicklung der Krankheit in so später Wachstumsperiode handelt. Indessen hält eine kleine Anzahl Autoren (Kassowitz und französische Forscher) an der Meinung fest, daß die Erkrankung in einer großen Zahl von Fällen schon im Uterus ihren Anfang nimmt.

E. Wieland (Berl. Klin. Wochenschr. 1916 S. 3196) nimmt präzis Stellung gegen die Kassowitz'sche Anschauung, die er als Irrlehre von der angeborenen Rachitis bezeichnet; er sagt: „Zu den gesicherten Tatsachen gehört das Fehlen einer sogen. intrauterinen oder angeborenen Rachitis und praktisch wichtige Erkenntnis, daß wir es bei der Rachitis ausschließlich mit postnatalen, frühestens beim Säugling einsetzenden Veränderungen zu tun haben, von denen keine nachweisbaren Spuren in das intrauterine Leben zurückreichen." In der Tiermedizin, wo die Abhandlung, die Schütz im Jahre 1869 über die Rachitis der Hunde veröffentlichte, noch immer als Hauptunterlage unserer Kenntnisse dienen muß, hat dieser Autor die Zustände der Zwergkälber als angeborene Rachitis aufgefaßt (S. 382).

Die Veränderungen, welche beim Menschen als kennzeichnend für die Rachitis gelten und gleichermaßen am Skelett rachitischer Tiere gefunden werden, sind, wie in der Zusammenstellung von J. Jost und M. Koch angeführt wird: Verdickung der Epiphysenenden, Verkrümmung der Extremitäten, Säbelbeinigkeit, rachitischer Rosenkranz, Hühnerbrust durch Abgleiten der knöchernen Rippenenden, Verdickung der Schädelknochen einerseits, Craniotabes andererseits, Hydrocephalus, Offenbleiben der Fontanellen, Infraktionen und Frakturen an den Extremitätenknochen, die verschiedensten Verkrümmungen der Wirbelsäule, Verengung des Beckens, vorzeitiger Zahnwechsel, Zahnkaries.

Als anatomisch-histologische Charakteristika der nach der Geburt entstehenden Rachitis sind nach Schmorl anzusehen: das Ausbleiben der Verkalkung und Auftreten von kalklosem Knochengewebe im Gesamtskelett in einer die Normalgrenzen weit übersteigenden Dicken- u. Flächenausdehnung. Neben der Anbildung von kalklosem Knochengewebe besteht noch eine Störung der endochondralen Ossifikation, dadurch gekennzeichnet, daß

1. die präparatorische Verkalkungszone in Wegfall kommt, was sich durch Fehlen der bekannten weißen Linie in der Knorpel-Knochengrenze zu erkennen gibt, und daß
2. die Knorpelwachstumszone mehr oder weniger verbreitert erscheint und
3. in dieser Wucherungszone mehr oder minder zahlreiche Gefäße gefunden werden, wie sie unter normalen Verhältnissen in dieser mit der Verkalkungslinie gegen den Markraum sich abgrenzenden Schicht niemals anzutreffen sind.

Nach Schmorl und Pommers Untersuchungen steht während der Rachitis das Knochenwachstum nicht still, sondern es wird während der Dauer der Krankheit immer neues Knochengewebe gebildet, das aber Kalksalze nicht oder nur mangelhaft aufnimmt. Das Auftreten von kalklosem Knochengewebe ist an sich nicht pathologisch, sondern wie Pommer gezeigt hat, wird alles Knochengewebe kalklos abgelagert, verweilt aber in diesem Zustande nur kurze Zeit, nimmt Kalksalze auf und wird dadurch schnell zu richtigem Knochen (Schmorl). Man findet daher auch in normal wachsendem Knochen stellenweise Auf- und Anlagerungen dünnen kalklosen osteoiden Gewebes. Bei der Rachitis sind nun diese Anlagerungen in höherem Maße in dickeren und der Fläche nach ausgedehnteren Schichten am ganzen Skelett, wobei natürlich an den Stellen, die am stärksten wachsen, an den sogen. Wachstumszentren (den subchondralen Zonen und dem Periost) die größte Menge kalkloses Gewebe angelagert wird. Wie Pommer gezeigt hat, ist diese Anbildung namentlich da, wo mechanische und statische Kräfte tätig sind, am stärksten (an den Sehnen — Faszien — und Muskelansätzen), wie das auch schon physiologisch der Fall ist. Mit der Kalklosigkeit hängt die Weichheit und Neigung zu Verbiegungen und Verkrümmungen der Knochen zusammen, die für Rachitis Hauptkennmale sind. Für diesen Zustand ist keine erhöhte Halisteresis, kein vermehrter Knochenabbau notwendig, sondern bloß der Umstand, daß die normale Resorption von Knochengewebe (physiologisch durch Osteoklasten und Gefäße erfolgend) nicht durch Neubildung kalkhaltigen Gewebes ausgeglichen wird. Sie wird immerhin in dem Sinne ausgeglichen, als ein verstärkter Anbau osteoiden Gewebes stattfindet, aber dieses ist wegen seiner Kalklosigkeit weich und daher für Zug und Druck minderwertig,

kann aber eine Dickenzunahme veranlassen. Es ist dieses zugebaute Gewebe nicht nach dem Typus lamellären Knochengewebes strukturiert, sondern geflechtartiger Bindegewebsknochen. Was die Knorpelwucherungszone anlangt, erfolgt, wie Schmorl des näheren schildert, „in der Norm die Einschmelzung des gewucherten und an der Markgrenze verkalkten Knorpels völlig gleichmäßig in einer geraden oder leicht gekrümmten, aber durchaus regelmäßig begrenzten Ebene dadurch, daß die von den Markgefäßen abstammenden Gefäß-Sprossen an alle Punkte der Ossifikationsebene gleichzeitig und in gleicher Höhe herantreten, wobei jede Knorpelzellensäule von je einer Gefäß-Sprosse eröffnet wird". Bei der Rachitis ist diese präparatorische Verkalkung unregelmäßig oder ganz wegfallend, wodurch die genannte Vaskularisation und Einschmelzung des Knorpels ebenfalls unregelmäßig wird. Die Gefäße dringen da, wo an der Knorpel-Knochengrenze die Verkalkung fehlt, tiefer in die Wucherungszone des Knorpels, und die Knorpelzellensäulen werden nicht mehr einzeln von einzelnen Gefäß-Sprossen eröffnet, sondern ganze Gruppen von Knorpelzellsäulen werden von schlingenförmig umbiegenden, büschelförmig verzweigten, gerade und schräg eindringenden Gefäßen durchsetzt, die sehr blutgefüllt erscheinen, während an den Stellen, wo die Verkalkung erhalten geblieben ist, die Knorpeleinschmelzung verzögert wird. An letzterem nimmt der Knorpel an Masse zu, schiebt sich zungenförmig in die Markhöhle vor und wuchert in die Breite. Nach Schmorl, Pommer, Häubner und Stoelzner ist die Knorpelvermehrung somit nicht auf abnorm starke Knorpelproliferation zurückzuführen, sondern das Ergebnis normaler Knorpelbildung, die abnorm groß erscheint, weil die Einschmelzung, infolge der veränderten Gefäßversorgung sich verringerte oder aufhörte. Sie ist nach Kassowitz durch den Umstand begünstigt, daß die Knorpelmarkkanäle bei der Rachitis nicht obliterieren, sondern erhalten bleiben und dadurch eine verstärkte Blutdurchströmung der Wucherungszone zustande kommt. Die Knorpelmarkkanäle sind nach M. B. Schmidt Gänge, die in den Epiphysenknorpel eingegraben sind, etagenförmig übereinander liegen und neben feinfaserigem Bindegewebe — dem Knorpelmark — Arterien, Venen und Kapillaren enthalten. Sowohl das Knorpelmark, als auch die Gefäße stammen vom Perichondrium und bleiben dauernd mit ihm in Verbindung (Schmorl). Die Knorpelmarkkanäle sind etagenförmig angeordnet, weil die in ihnen ent-

haltenen Blutgefäße von Blutgefäßen des Perichondriums ausgehen, die in regelmäßigen Abständen reifenförmig den Epiphysenknorpel umgreifen. Sie strahlen senkrecht zur Längsachse des Knorpels in ihn ein, verzweigen sich in ihm und endigen in den Achsenteil des Knorpels blind, ohne gegenseitige Verbindungen; sie ernähren den Knorpel und sind für das Längenwachstum von Bedeutung, indem die Knorpelwucherung immer von einer zur anderen Gefäßetage sich ausdehnt. Von den Knorpelmarkkanälen aus erfolgt offenbar die Ablagerung der Kalksalze in den Knorpel. Durch die Einschmelzung des Knorpels werden die Knorpelmarkkanäle nach und nach in die Markhöhle des Knochen aufgenommen. Die Knorpelzunahme ist somit nach Schmorl in quantitativer Hinsicht dem normalen Knorpelwachstum gleich, aber durch die behinderte Einschmelzung stehenbleibend und nicht in Knochen übergeführt, daher bei Rachitis voluminöser erscheinend. Indessen mag die Wucherung und das Einsprossen der Gefäße mit der starken Blutfüllung neben diesen Bedingnissen doch auch durch irritative Vorgänge veranlaßt sein, welchen Standpunkt Pommer auch einnimmt. Die gegen den Knorpel vorwuchernden Gefäße dringen bei Rachitis nicht wie bei der physiologischen Auflösung des Knorpels in die Knorpelzellen ein und eröffnen ihre Kapseln, sondern zwischen den Knorpelzellen vor, wodurch die Knorpelzellenbalken unregelmäßig auseinandergedrängt werden; denn sie sind nicht selten, wie Schmorl erwähnt, in hydropischer Degeneration begriffen, mit dünnen Lagen kalklosen Knochengewebes überzogen. Ferner kommt bei Rachitis an Stelle des gewucherten Knorpels oft Bindegewebe und kalkloser Knochen zur Entwicklung, so daß die typische Anordnung der Knorpelgefäßetagen verändert wird und Knorpelinseln entstehen. Das kalklose geflechtartige, grobfaserige Knochengewebe der rachitischen Knorpelzone geht nach Schmorl zum größten Teile aus dem Bindegewebe des Knorpelmarkes hervor und ist damit Abkömmling des Perichondrium, während das in der Markhöhle sich entwickelnde ein Produkt des Knochenmarkes ist.

Der Rachitis des Menschen gleichwertige Erkrankungen der Haustiere sind sehr viele beschrieben und gilt die Krankheit als häufiges Leiden bei Ferkeln, jungen Hunden, Lämmern und Zicklein. Fohlen, Kälber und Kaninchen werden seltener befallen. Auch hier ist die Krankheit nach Jost und Koch fast ausnahmslos bei Haustieren im ersten Lebensjahre und zwar nach Absetzen des Jungen von der

mütterlichen Brust in Erscheinung tretend, während säugende Tiere als seltener rachitisch verzeichnet werden, wobei Damman die interessante Beobachtung machte, daß ein normales Junge rachitische Wachstumsstörungen erfährt, sobald es eine zeitlang einem Muttertier angelegt wird, das ein rachitisches Junges besitzt. Ausgeprägte Fälle der Krankheit sind durch eine große Anzahl Abbildungen in dem Lehrbuch von Hutyra und Marek, sowie der zitierten Schrift von Jost und Koch veranschaulicht.

Als häufig vorkommend wurde Rachitis auch bei in Gefangenschaft großgezogenen Raubtieren und Affen beschrieben. Bei den Beschreibungen, welche auf fetale Rachitis Beziehung nehmen, sind nun wie vordem in der Menschenmedizin viele Vorkommnisse von Wachstumsstörungen mit eingezählt worden, welche offenbar mit der eigentlichen Rachitis keinen Zusammenhang haben, sondern andersartige Anomalien vorstellen, über deren Einteilung man sich noch nicht genügend klar ist und deren Unterscheidung erst durch eine fortschreitende Bearbeitung der histologischen Einzelheiten Anhaltspunkte zu gewinnen ist. Den Anfang zu solcher Sichtung hat in der Menschenmedizin Ed. Kaufmann und Gust. Feldmann gemacht, denen sich Aschoff und Schmorl anreihen; in der Tiermedizin war Zschokke und neuzeitlich Haase und Stalfors, welche auf Unterschiede aufmerksam machten, wie auch in Kitts Lehrbuch auf die Sachlage hingewiesen ist. Hiernach hat man zunächst in der Menschenmedizin solche zu trennende Zustände mit neuen Namen bedacht, z. B. als Mikromelie, Osteogenesis imperfecta, Chondrodystrophia fetalis, Achondroplasie, Osteosklerose, Osteopsathyrosis, Fragilitas ossium congenita, Osteoporosis congenita bezeichnet und die bei Barlowscher Krankheit, Kretinismus, Cachexia thyreopriva auftreffenden Wachstumsanomalien gesondert, wobei für die als Chondrodystrophia fetalis die von Kaufmann benannte Veränderung dahin spezialisiert wurde, daß eine Chondrodystrophia hypoplastica, hyperplastica und malacica unterschieden wurde.

Als Hauptcharakteristika der Chondrodystrophie sind zu nennen: ein unproportionierter Zwergwuchs mit auffallend kurzen Extremitäten, im Verhältnis zur Kleinheit des Körpers großer Kopf (manchmal Hydrocephalus), mit tiefer Einziehung an der Nasenwurzel jeweils. Verkürzung der Nasenoberkieferteile (kretinischer Gesichtsausdruck); zuweilen Rückgratsverkrümmung und zwerghafte Becken-

entwicklung; aufgetriebener Leib, die Haut dick, fettreich und in starke Falten gelegt, Schilddrüse normal. Das Skelett zeigt im allgemeinen die Knochen zu kurz, die Diaphysen gerade, alle knorpeligen Teile ganz außerordentlich verdickt, so daß die Epiphysen unförmig pilzartig gestaltet den Diaphysen aufsitzen (hyperplastische Form). Dieser verbreiterte Knorpel ist nicht so hart wie normal, sondern durchsaftet, jeweils sogar im Innern von schleimiger Konsistenz (malacische Form); bei der hypoplastischen Form ist an der Grenze der Epiphyse und Diaphyse ein vom Periost stammender Bindegewebsstreifen eingeschoben und überragt manchmal der Knochen mit becherartigem Rande den Knorpel.

Die Veränderung am Schädel erklärt Kaufmann durch den Stillstand des Knorpelwachstums an den Knorpelfugen des Keilbeins oder prämature Synostose der Fugen und Skelett- und Gliedmaßenverbiegung im allgemeinen durch frühzeitiges Aufhören der endochondralen Ossifikation und mangelhafte Knorpelwucherung, in dem Sinne, daß letzterer an den Epiphysengrenzen keine geordneten Zellsäulen bildet, sondern die besonders groß erscheinenden Knorpelzellen in teils homogener, teils streifiger Zwischensubstanz regellos angeordnet sind. Der Knorpel quillt in der schleimigen Zone stark auf und ist stark vaskularisiert; die Markraumbildung sehr reichlich, aber unregelmäßig, auffallend der Reichtum an Riesenzellen, die zentralen Knochenbälkchen zart, unregelmäßig und spärlich, verkalkte und unverkalkte Knorpelreste dazwischen. Die an die Diaphyse angrenzende Knorpelgrundsubstanz ist zwar verkalkt, die Verkalkungszone aber nicht geradlinig, sondern entsprechend der unregelmäßigen Markraumbildung mit unregelmäßiger Linie. Die Diaphysen infolge starker periostaler Knochenbildung sklerotisch (aber nicht regelmäßig). In den Fällen, wo ein gefäßführender Bindegewebsstreifen zwischen Epi- und Diaphyse eingeschoben ist, hemmt dieser das Längenwachstum zuweilen vollständig; wo er an der Grenze nur an einer Seite sich entwickelt, wächst der Knochen auf der anderen Seite und wird dadurch krumm.

Dem Typus der Chondrodystrophie entsprechen die in den heidnischen Religionen und in der Kunst zur Darstellung gekommenen Zwerge. Nach E. Siegert ist der ägyptische Gott Phtah und der Gott Bes ein typischer Vertreter für Chondrodystrophia fetalis. Die Statue des Caracalla aus dem Museum in Avignon, die Zwerge El Primo und Sebastino de Morra bei Velasquez und der Zwerg des Cosimo

de Medici auf dem Bilde ‚Die Krönung Cosimos' von Corn. Gall d. Älteren sind Vertreter dieser Gattung. Poncet und Leriche behaupten sogar, daß ein Teil dieser Zwerge die Reste einer ausgestorbenen Pygmäenrasse seien. Von den Accas und Obongas wird gesagt, sie seien Vertreter einer erblichen Rassenachondroplasie, doch ist diese Ansicht nicht wahrscheinlich. Ein Teil der Zwerge an den mittelalterlichen Fürstenhöfen war wohl ebenfalls Chondrodystrophe. Charcot und Richet haben mittelalterliche Zwerge mit jenen auf dem schon erwähnten Gemälde von Velasquez verglichen und aus der Ähnlichkeit auf deren Chondrodystrophie geschlossen.

Von der Chondrodystrophie unterscheidet Kaufmann die Osteogenesis imperfecta, bei welcher die endochondrale Ossifikation noch ganz oder annähernd den normalen Typus bietet, dichte Kolonnen regelmäßiger Knorpelzellen vorherrschend sind, auch die präparatorische Verkalkung ausgiebig ist, aber die Anbildung von Knochensubstanz sowohl von Seite des Markes, wie von Seite des Periostes mangelhaft ist, die Rindensubstanz ganz fehlen kann, wodurch die Knochen sehr brüchig werden, schon intrauterin und schon bei der Geburt Infraktionen und Frakturen entstehen mit reichlich schon intrauterin erfolgender Callusbildung, wodurch Verkrüppelungen der Gliedmaßen und Rippen entstehen. Der Kopf ist dabei nicht so groß wie bei Chondrodystrophie, ohne Synostose am Os tribaselare, eher dünner (bei Chondrodystrophie dicker).

In der Tiermedizin sind zunächst jene zumeist als Rachitis bezeichneten Erkrankungen, bei welchen auffallende Auftreibungen der Kiefer- und Angesichtsknochen, Weichbleiben derselben unter Heranwucherung eines mächtigen osteoiden Gewebes, welches das Knochengewebe substituiert und die Angesichtsholräume ausfüllend die Auftreibung bedingt, höchst wahrscheinlich von der Rachitis zu trennen und dürfte es sich hier um eine Infektionskrankheit handeln, auf welche Differenz Schmorl, Haase, Jost und Koch hingewiesen haben und die Krankheit höchstens als der Ostitis deformans vergleichbar betrachten. Es zählt dahin die sogen. Schnüffelkrankheit der Schweine, die Kleien- und Krischkrankheit der Pferde und die besonders bei Ziegen häufige Pseudorachitis.

Eine vielleicht der Osteogenesis imperfecta zuzuzählende Anomalie ist das von Zschokke beschriebene Vorkomm-

nis der Anosteoplasia congenita, an der nur die Hautknochen angelegt sind, daher die Wandungen des Schädels und die Kiefer verknöchert, das ganze übrige Skelett aber nur bindegewebig, daß nur unregelmäßige Knorpelstücke veranschaulicht waren.

Die bei den sogen. Mops-, Zwerg- und Otterkälbern beobachteten Veränderungen entsprechen, soweit vornehmlich aus den makroskopischen Verhältnissen zu schließen war, am meisten der als fetale Chondrodystrophie neubenannten Wachstumsstörung; sie sind es, über welche weitere nähere anatomische und insbesondere histologische Untersuchungen wünschenswert erscheinen, um an der Klärung der Frage mitzuwirken, ob und inwieweit sich jene Zustände mit den Befunden der postnatalen Rachitis übereinstimmend oder trennend erweisen, inwieweit Übergänge zu finden sind und ob es sich nur um verschiedene Grade desselben Prozesses handelt, wozu die nachfolgende Beschreibung einiger Fälle dienen soll.

Zu meinen Untersuchungen diente mir:

1. ein ausgetragener vollbehaarter Kalbsfetus weiblichen Geschlechts;
2. die hintere Extremität und die Phalangen einer zweiten Extremität eines Kalbes (Spirituspräparat);
3. Becken und hintere Extremitäten eines Kalbes (Spirituspräparat);
4. Skelett eines Kalbes (Trockenpräparat);
5. zwei Vorderfüße eines Kalbes (Trockenpräparat).

Fall I.

Das Hauptobjekt meiner Untersuchung, der vollbehaarte Kalbsfetus hat die verkümmerte und verunstaltete Körperform der sogenannten Mopskälber in ausgeprägter Weise. Ein gedrungener, verkürzter, kleiner Rumpf mit mopsähnlich verkürztem, aber großem Kopf und stummelförmigen Füßen. Die Haut ist stark in Falten gelegt. Am Kopfe ist der Angesichtsschädel stark verkürzt, die Nasenwurzel eingezogen, der Stirnteil ungewöhnlich breit angelegt. Der Unterkiefer überragt den Oberkiefer um ungefähr 2,0 cm und die Zunge hängt mit einer Länge von ungefähr 7,0 cm aus dem Maule. Die Oberlippe ist medial gespalten und nach aufwärts gezogen, die Sinushaare sind normal entwickelt. Auf jeder Seite des Unterkiefers sind zwei Schneidezähne durchgebrochen und normal entwickelt. Fig. 1.

Beide Ohren haben normale Größe, der Hals ist sehr kurz und von einer reich in Falten gelegten Haut bedeckt. Bei normalem Rumpfe sind die Extremitäten sehr kurz und besonders die beiden vorderen stark nach innen halbkreisförmig abgebogen. Die Klauen sind kräftig entwickelt, doch scheinen sie für die kurzen Gliedmaßen zu groß. Beim Öffnen des Maules sieht man eine Gaumenspalte, in welche bequem zwei Finger gelegt werden können.

Die Messungen wurden mit dem Bandmaße vorgenommen und betragen die Maße für die gesamte Länge des Fötus von der Schwanzwurzel bis zur Nase über den Rücken gemessen 66,0 cm, seitlich 68,0, vom Unterkieferrande bis zum unteren Schamlippenwinkel 68,5. Der Oberlippenrand ist vom höchsten Punkt des Schädels 16,5 entfernt, von der Verbindungslinie der beiden inneren Augenwinkel 7,2, vom Genick 26,4. Der Umfang des Kopfes über das Genick und die Nase gemessen beträgt 58,5, in der Gegend der beiden Ohren 59,3. Die Ohren stehen 8,5 unter dem höchsten Punkte des Schädeldaches. Die Entfernung der beiden inneren Augenwinkel von einander ist 14,8, diejenige der Ohren vom äußeren Augenwinkel 13,2.

Die vorderen Extremitäten sind sehr kurz und dick, die Gelenke haben keine besondere Bewegungsfähigkeit und folgen dicht aufeinander; ein Strecken der Gliedmaßen ist unmöglich. Die Länge ist je 32,0, die Umfänge am Fesselgelenk 17,5, am Carpalgelenk 20,0. Das Fesselbein mißt links 2,3, rechts 2,5, der Metakarpus links 3,7, rechts 4,1. Von den Klauen bis zum Carpalgelenk sind die einzelnen Knochen gut zu unterscheiden, von hier ab ist infolge der starken Entwicklung der Weichteile und der starken Verdickung der Knochen und Gelenke die genauere Messung auf der Außenseite schwer möglich. Die Muskulatur ist sehr feucht und schwammig. Die Abstände des Carpalgelenkes von der Stelle, an welcher vermutlich der Ellenbogenhöcker liegt, beträgt 8,0—9,0 und vom oberen Rande des Schulterblattes 18,5; das Schultergelenk ist nicht palpierbar.

Der Brustumfang hinter den Schulterblättern gemessen ist 58,0, Brustbeinlänge 12,0, Länge der Rückenwirbelsäule 40,6. Der Hinterleib ist mäßig gefüllt, Bauchumfang 75,6.

Die hinteren Extremitäten sind durch Einwärtsdrehung deformiert, Streckungen der Gelenke unmöglich. Länge der Gliedmaßen 30,0, Umfang am Tarsalgelenk 20,5, am Kniegelenk 27,5, Fesselbeinlänge links, 1,8, rechts 2,3, Me-

tatarsus links 4,5, rechts 4,7. Bis zum Tarsalgelenk sind die Gelenke beweglich. Die Entfernung vom Sprunggelenk bis zum Knie beträgt 13,5 und von hier bis zum Hüftgelenk weitere 14,5. Die Schwanzlänge beträgt 20,0.

Das Gesamtgewicht des Fötus ist 40 Pfund, das Gewicht der Haut 8 Pfund, 250 Gramm. Die Haut ist an mehreren Stellen, wie am Kopfe und an den Unterfüßen, etwas verdickt. Die Subkutis ist mit einer wässerigen Flüssigkeit stark sulzig infiltriert, die Muskulatur ist etwas blaß. Die Kopf- und Halsgegend ist hellrot, der Hals teilweise bis blaurot verfärbt, die Milchdrüse vorhanden.

Bei Eröffnung der Bauchhöhle findet sich kein abnormer Inhalt; der Labmagen ist reichlich mit Amniosflüssigkeit gefüllt. Das Gewicht beträgt 440,0 g, die größte Breite zur Höhe verhält sich wie 22,0 : 13,0. Die Milz ist normal, wiegt 100,0 g, bei 22,0 Länge und 7,0 Breite. Geschlechtsapparat normal. Nieren und Nebennieren liegen in einer starken Fettkapsel, wiegen 45,0 g bei je 8,5 Länge, 7,0 Breite, 4,5 Dicke, Farbe schokoladenbraun. Die Nebennieren haben ungefähr Haselnußgröße.

Die Lungen sind atelektatisch, dunkelhimbeerfarben, bei einem Gewicht von 160,0 g, sinken in Wasser unter. Das Herz hat am oberen Saume eine Fettschicht, ist aber sonst normal. Der Umfang an der Herzfurche beträgt 22,2. Die Länge der Längsfurche ist 8,6, der kraniokaudale Durchmesser der Herzbasis 8,5. Die Muskulatur hat auf der frischen Schnittfläche etwas blasse Färbung, doch sieht man beiderseits auf dem Endokard und hier wieder besonders in der Nähe der Musculi papillares zahlreiche punktförmige gelbliche Einlagerungen von Fett; auch die Chordae tendineae sind nicht frei davon. Das Foramen ovale ist vorhanden.

Die Nabelarterien sind retrahiert, der Urachus sondierbar. Die Schilddrüse zeigt einen 0,2 cm breiten Isthmus, die Drüsenlappen sind beiderseits ungefähr walnußgroß und wiegen zusammen 13,0. Die Halsthymus ist sehr ausgebreitet und wiegt 135,0 g.

Behufs Beurteilung des die Hauptveränderungen darbietenden Skelettes des Mopskalbes habe ich vergleichende Messungen an einem ausgetragenen, jedoch nicht geborenen Kalbe ausgeführt. Die Maßzahlen sind in Klammern hinzugefügt.

Der allgemeine Eindruck, welcher durch die Skelettanomalie hervorgerufen wird, ist der, daß alle Knochen zu

kurz sind, der Kopf unverhältnismäßig groß, d. h. in seinem Schädelteil stark gewölbt und entwickelt, im Gesichtsteil verkürzt ist, die Diaphysen stummelförmig reduziert, die Gelenksenden dagegen so aufgetrieben, daß sie knollig, pilzartig der kleinen Diaphyse aufsitzen.

Bei Betrachtung der einzelnen Abschnitte des Skelettes fällt sofort die eigentümliche Form des Brustkorbes ins Auge. Die einzelnen Wirbel der Wirbelsäule sind sehr flach gedrückt und folgen deshalb sehr dicht aufeinander; daher kommt es, daß die ersten Rippen jeder Seite, ohne Verwachsung, dicht aneinanderliegen. Infolge der bestehenden Skoliose ist die rechte Hälfte des Brustkorbes eingedrückt und weicht das Brustbein nach rechts von der Median-Ebene ab. An der Grenze zwischen Rippenknorpel und Knochen sind an der Innenwand des Brustkorbes deutliche Auftreibungen, ähnlich wie bei rachitischem Rosenkranz, bemerkbar. Entsprechend der Längenzunahme der Rippen steht das Brustbein in einem Winkel von nahezu 90 Grad zur Wirbelsäule, dabei ist der Brusteingang sehr eng.

Fig. 2. Das Schulterblatt ist auffallend mißgestaltet. Seine Länge einschließlich Knorpel ist 6,8 (16,0), die Breite des Schulterblattknorpels 1,2 (3,5), die Breite des Schulterblattes auf der medialen Seite gemessen 5,3 (8,0), die Länge der Spina scapulae 5,0 (9,5), die Dicke des Knochenblatt-Randes 1,6 (0,3). Die Entfernung der Spina vom kranialen Rande beträgt 0,7 (2,0), der Umfang an der Buggelenkspfanne 11,6 (6,0).

Der Knochen mit dem Knorpel stellt ein fast kreisrundes, scheibenförmiges Gebilde von vielleicht 1,5 Höhe dar. Die Spina liegt sehr nahe dem kranialen Rande, sie ist nicht kaudal umgebogen. Das Tuberculum scapulae ist gut entwickelt und fast so hoch wie die Spina. Durch diese beiden Erhebungen ist das Collum scapulae deutlich markiert. Die Fossa supraspinata erscheint verhältnismäßig tief, weil die Spina scapulae mit der Ebene des Schulterblattes einen Winkel von zirka 30 Grad bildet. Auf der medialen Seite ist von einer Fossa subscapularis nichts zu bemerken, im Gegenteil läuft quer über die mediale Fläche des Schulterblattes von vorne nach hinten ein Wulst, der das Collum scapulae so deutlich hervortreten läßt. Die Gelenksfläche ist unregelmäßig wellig, der weiche, transparente Knorpelbelag läßt das rote Knochenmark durchschimmern. Die Gelenksteile sind nicht übermäßig aufgetrieben, der Schulterblattknorpel ist nicht scharf abgegrenzt gegen den Knochen und nicht breit.

Auf dem Längsschnitt zeigt sich der Knorpel 3,4 (3,5) hoch. In der Nähe des Knochens ist die Struktur des Knorpels fein; sie vergröbert sich dann und zirka 2,0 vom Knochen entfernt beginnt in ihm eine Höhle von 1,4 Länge, 0,5 Breite, die ungefähr einen Kürbiskern aufnehmen könnte. Der Inhalt besteht aus einigen Tropfen seröser Flüssigkeit. Das Schulterblatt selbst ist verknöchert und zeigt nur an der Gelenksfläche eine ungleichmäßig dicke Knorpelschicht. Die Schnittfläche des Knochens hat eine rötliche Farbe und zeigt verschiedene kleine ungefähr stecknadelkopfgroße Hohlräume im festgefügten Knochengewebe. Der Gelenksknorpel hat gallertiges, rotbraunes Aussehen.

Der Humerus mißt 6,6 (13,5) Länge bei einer Breite Fig. 3.
von 6,0 (5,5) an der breitesten Stelle, einen Umfang an der dicksten Stelle — in der Horizontalebene gemessen — von 15,0 (13,5) (proximaler Gelenkskopf) und einen Umfang in der Vertikalebene gemessen von 18,0 (36,0).

Der Humerus ist ein fast kubischer Knochen, der an seinem proximalen Teile am Vorderrande des Knochens einen mehrere Zentimeter hohen Wall besitzt, das Tuberculum majus, so daß die proximale Gelenkfläche unter einem Winkel von ungefähr 45 Grad zur Ebene der Querachse des Knochens erscheint. Die Diaphyse steht als feste Knochenmasse quer zu den beiden Epiphysen, welche große, halbweiche und halbtransparente Knorpelauftreibungen darstellen. Das Tuberculum majus ist als größere Knorpelmasse erkenntlich. Auch das Tuberculum minus ist vorhanden, doch nur schwach angedeutet. Diese beiden Erhebungen umgrenzen die Gelenkfläche des Schultergelenkes, welches dadurch vertieft erscheint. Die Gelenkfläche ist weich und das Innere des Knochens schimmert rötlich durch. Die distale Gelenkfläche ist schief gelagert, bei Betastung kann man den Finger eindrücken und ist ebenfalls sehr transparent. Die Epicondyli sind nicht deutlich von einander getrennt, sondern bilden eine wellige, unsymmetrische Knorpelmasse. Zwischen diesen beiden knollig aufgetriebenen Epiphysen aus weichem Knorpel liegt nun die Diaphyse in einer 2,5 breiten Rinne. Sie ist vollkommen verknöchert, besitzt leicht aufgeworfene Ränder und führt von vorne und oben schwach geneigt nach hinten und unten.

Am durchsägten Knochen sieht man in der Mitte eine quer verlaufende 1,2—2,0 breite Knochenleiste, in deren Mitte eine Zone von vielen kleinen gleichgerichteten Hohl-

räumen sich befindet, die eine rote, gelatinöse Flüssigkeit enthalten. Von dieser Leiste aus zieht in die vorher als Tuberculum majus bezeichnete Protuberanz ein zirka 1,0 breiter und 1,8 langer Knochenbalken. Er ist von einer Knorpelschicht umgeben, die nach der Gelenkfläche hin zirka 1,0 breit ist und welche einzelne Verknöcherungspunkte erkennen läßt. Distal schließt der quere Knochenbalken horizontal ab und es reiht sich die untere Epiphyse knorpelig an, in einer Breite von durchschnittlich vielleicht 2,0.

Von den Knochen des Unterarmes mißt der Radius 4,0 (13,5), die Ulna 7,0 (19,0), die Breite an der proximalen Gelenkfläche 3,5 (5,0), der Umfang um beide Knochen beträgt 12,0, die Länge des Olekranon ist 3,0.

Die Anlage der Unterarmknochen ist vielleicht zu vergleichen mit einem Würfel, an dessen einer oberen Deckflächenkante ein 3,0 hoher Vorsprung sich erhebt. Die oberen Epiphysen sind am Olekranon und am Radius als hellere Knorpelteile gekennzeichnet. An der distalen Gelenkwalze sind die drei Teile derselben gut zu unterscheiden. Die Gelenkflächen sind rötlich durchscheinend und weicher als die übrigen Knochenteile. Die Ulna ist als unförmiger Wulst am kaudo-lateralen Rande angedeutet.

Die Schnittfläche zeigt ausgedehnte Verknöcherungsherde am Radius und am Olekranon. Die Ulna ist als zirka 1,0 langer Knochenzapfen vorhanden. Am oberen Teile des Radius ist eine quer verlaufende Knochenhöhle vorhanden, die mit rötlicher Sulze gefüllt ist. Das Olekranon ist in seiner Verknöcherung mit dem Vergleichspräparat übereinstimmend. Der Radius hat auf seiner proximalen Gelenkfläche eine Knorpelschicht von zirka 1,0, an der distalen Gelenkfläche findet sich wenig Knorpel.

Die ganze Anlage des Unterarmes macht den Eindruck als ob der Knochen nach innen geknickt wäre. Die Diaphyse reicht von ihrer vorderen Kante bis zum Carpalgelenk, doch kaudal ist die distale Epiphyse nach hinten und oben verschoben, so daß die ganze Gelenkfläche nach aufwärts gedreht erscheint. Durch diese Anordnung wird der ganze Unterfuß nach aufwärts und unter den Leib gebogen und ist es unmöglich, die Extremitäten in eine normalgerade Lage zu bringen.

Die Carpalgelenksknöchelchen, losgetrennt von Unterarm- und Mittelfußknochen, stellen in ihrer Gesamtheit einen kugelähnlichen Körper dar. Die Gelenksknöchelchen

liegen nicht in zwei Reihen, wie normal, sondern sind gegenseitig verschoben, so daß von einer oberen und einer unteren Reihe kaum gesprochen werden kann. Normal müßte die obere Reihe aus 4 Knochen bestehen, die untere aus zweien. In dem stark gequollenen und teilweise sulzigen Knorpel lassen sich nur vier Verknöcherungszentren finden und keine weiteren Stücke isolieren, so daß man annehmen muß, daß die Knochenkerne der zwei übrigen Carpalgelenksknöchelchen noch gar nicht angelegt sind. Das Os carpi accessorium ist lateral deutlich sichtbar vorhanden und enthält einen kräftigen Knochenkern.

Metakarpus und Phalangen sind normal verknöchert, doch sind die einzelnen Knochen gegenüber den normalen etwas zu kurz. Klauen und Klauenbeine zeigen die normale Größe; es bietet sich daher der Anblick unförmig großer Klauen an einer zu kurzen Extremität. Die Halswirbelsäule hat eine Länge von 11,0 (17,0) und einen Umfang von 14,0 (14,0).

Die sieben kurzen, eng aneinander gepreßten Wirbel haben die Form eines geraden Kreiszylinders von ungefähr 4,0 Durchmesser und 11,0 Höhe. Der Durchmesser am kranialen Ende beträgt 4,5, am kaudalen Ende 4,0, die Höhe der Wirbelkörper ist 2,3. Die Flügel des Atlas überragen kaum um 1,5 die übrigen Wirbel. Die einzelnen Knochen sind stark von vorne nach hinten zusammengepreßt und zwar so, daß der Atlas mit einer mittleren Dicke von 1,5 der breiteste Wirbel ist. Der Epistropheus mißt ungefähr 1,0 und von da ab werden die Wirbel allmählich flacher, so daß für den letzten Halswirbel ein mittleres Dickenmaß von 0,5 das Richtige sein dürfte. Vom vierten bis zum sechsten Wirbel einschließlich, schließen sich die Spinalbögen nicht mehr, der siebente ist wieder vollkommen. Der Kanal ist nach oben durch häutiges Gewebe geschlossen, deshalb fehlen Dornfortsätze vollständig. Die Querfortsätze des dritten, vierten und fünften Halswirbels laufen von hinten oben nach vorne unten, eine Folgeerscheinung der starken Zusammenpressung. Die Querfortsätze des sechsten verlaufen in normaler Richtung parallel zur Säulenachse und stehen in gleicher Höhe mit dem vorderen und unteren Ende der anderen, vorher erwähnten Fortsätze. Die gleichen Verhältnisse zeigt der siebente Halswirbel.

Der Versuch, die einzelnen Wirbel von einander zu lösen, gelingt ziemlich leicht. Der Körper des Atlas, der spätere Zahnfortsatz, ist noch nicht mit dem des Epistropheus verwachsen und läßt sich leicht isolieren. Verknö-

chert sind am Atlas nur die beiden Äste des Spinalbogens, während der ventrale Abschluß des Wirbelringes mit Ausnahme von einzelnen Verknöcherungsherden weich ist. Die Alae atlantae sind noch knorpelig und nur wulstartig angedeutet. Beim Epistropheus zeigen sich die Verhältnisse analog, doch ist der Kamm nur knorpelig. Der Körper des Atlas ist an seiner dem Wirbelkanal zu gelegenen Fläche verknöchert. In den beiden ersten Halswirbeln ist der Rückenmarkskanal sehr eng, doch verbreitert er sich dann allmählich.

Die Brust- und Lendenwirbelsäule hat eine Länge von 21,0 (27,0), davon mißt die Brustwirbelsäule allein 13,3. Es besteht Kyphoskoliose. Die Höhe des ersten Brustwirbels ist 5,0, des Wirbelkörpers 2,70, die Breite 5,0. Der letzte Lendenwirbel mißt 4,0 Höhe, wovon 1,70 auf den Körper treffen; die 13 Brustwirbel stehen stark gedrängt, die Dornfortsätze sind sehr nieder und verschwinden bei der Lendenwirbelsäule fast ganz. Der Wirbelkanal ist am dritten Halswirbel 2,5 breit und 0,9 hoch, am sechsten Lendenwirbel 2,6 breit und 0,8 hoch und durchgängig. Die sechs Lendenwirbel sind kräftiger entwickelt als die Brustwirbel, ihre Proz. tranvers. haben eine Länge von 2,0.

Am Becken fällt vor allem die gedrungene Kürze der Knochen auf. Denken wir uns einen Schnitt in der Medianebene gelegt, so würde die projizierte Form der Knochen auf dieser Ebene die Form eines Quadrates geben. Im Vergleich dazu würde die Projektion normaler Verhältnisse auf die Medianebene die Form eines Parallelogrammes mit einem Winkel an der Basis von 45 Grad ergeben. Das Becken hat eine Länge von 9,0 (16,0) vom Darmbeinflügel zum Sitzbein. Die beiden äußersten Punkte der Darmbeinflügel stehen 11,0 (12,0) auseinander und ist der Umfang — gemessen über die beiden Acetabuli und das Kreuzbein — 24,0 (26,0). Der Abstand vom ventralen Punkt des ersten Kreuzbeinwirbels zum Beginn der Beckensymphyse am Os pubis beträgt 4,0 (8,0). Die Gelenkfläche des Acetabulum ist 3,5 (2,5) von der Spina ischiadica entfernt, ist selbst 1,5 (3,5) breit und 1,25 (1,25) von dem Hinterrande (Emin. iliopectinea) entfernt. Der Umfang einer Darmbeinsäule ist 14,5 (5,5).

Die Darmbeinschaufeln haben keine ebenen Flächen, sondern normal als Plattenknochen sind sie hier walzenförmig verdickt und zeigen zwei Vorsprünge, welche das Tuber sacrale und das Tuber coxae bestimmen, dabei würde eine Verbindungslinie der beiden Punkte nicht wie normal

den vierten oder fünften Lendenwirbel treffen, sondern den zweiten Kreuzbeinwirbel. Die Darmbeinsäule macht sich nur als eine scharfe und deutliche Einschnürung bemerkbar, doch ist ihr jede Längenausdehnung abzusprechen. Die Entfernung der Spina ischiadica vom Tuber coxae ist 4,0 (8,5). Im Acetabulum vereinigen sich die drei Beckenknochen wie normal, doch verdickt sich hier der Knochen so stark, daß eine starke Hervorragung in die Beckenhöhle den Innenraum so einengt, daß man mit einem schlanken Finger den Raum nicht passieren kann. Diese starken Beulen verlaufen als kräftiger Wall bis zur Spina ischiadica. Die Länge der Beckensymphyse beträgt 3,0 (8,0), der Abstand des Tuber ischiadicum vom Symphysenende des Os ischii ist 4,5 (4,0). Am Arcus ischiadicus sind die Sitzbeine so kantig verdickt, daß eine hufeisenförmige Fläche entstanden ist, auf welche das Becken gestellt werden kann, wobei dann deutlich sichtbar ist, daß der Winkel zwischen Symphyse und dieser Ebene etwas größer ist als 90 Grad. Der hintere Teil der Beckenhöhle ist geräumig, die beiden Foramia obturatoria sind als kreisförmige Öffnungen von 1,0 Durchmesser vorhanden.

Das Kreuzbein hat eine Länge von 4,5 (7,0); es besitzt 5 Wirbel, die unter sich verwachsen mit den Darmbeinen unbeweglich verbunden sind.

Die Schwanzwirbel sind nur knorpelig angelegt und enthalten einzelne Verknöcherungsherde.

An der hinteren Extremität fällt sofort auf, daß sie U-förmig abgebogen ist, wobei es unmöglich ist, sie aus dieser Lage zu bringen. Die Umbiegungsstelle liegt im Tarsalgelenk. Bei einer Länge von 24,5 (60,0) zeigen alle Knochen mit Ausnahme der Phalangen sehr starke Deformitäten. Fig. 4.

So zeigt der Femur die typische Form eines Doppelkegels oder einer Sanduhr. Eine seitliche Ausladung am proximalen Kegel stellt den Trochanter majus dar. Die Grundfläche des distalen Kegels (distale Gelenkfläche) hat einen Breitendurchmesser von 9,0 (6,0), während die obere nur eine Breite von 4,0 (6,0) aufweist. Den weitaus größten Teil des Knochens nimmt die aus weicher Knorpelmasse bestehende distale Epiphyse ein. Die Diaphyse ist nur 3,0 hoch, während die Höhe des ganzen Knochens 8,0 (16,5) beträgt. Die Breite der Diaphyse ist 3,0 (2,2). Die proximale Epiphyse ist nur angedeutet, doch überragt seitlich und lateral ein 2,5 hoher Vorsprung den Femur, in welchem wohl der Trochanter majus zu suchen ist.

Auf dem Durchschnitt zeigen sich die Epiphysen vollkommen knorpelig und weich. Die Diaphyse ist durchweg verknöchert und man kann deutlich eine randständige Compacta von der innenliegenden Spongiosa unterscheiden. Mark ist nur am distalen Rande der Diaphyse in ganz kleinen Höhlen vorhanden. Die verknöcherte Schicht oder die Diaphyse zeigt sich auf dem Durchschnitt als ein 2,0 breiter, quer verlaufender Streifen. Die Patella sitzt fest auf den beiden Condylen, die sich an Größe nur ganz wenig unterscheiden.

Die Patella weist an sich nichts besonderes auf; auf dem Querschnitt zeigt die Schnittfläche eine Länge von 3,0 und eine Breite von 1,0 und enthält einen Verknöcherungskern von 1,0 Durchmesser. Die Breite der Kniescheibe ist 2,5.

Am Unterschenkel entspricht die proximale Gelenkfläche der distalen des Oberschenkels. Sie ist nach rückwärts abgeschrägt, 4,0 breit und 4,5 lang. Diese Gelenkfläche setzt sich lateral auf einem 1,5 dicken, teilweise verknöcherten Zapfen fort, der bei 2,5 Breite die Tibia um 2,0 in der Richtung schräg nach hinten und unten überragt. Ich halte diesen Vorsprung für die Fibula, welche durch die starke Verbiegung der Extremitäten in diese Lage gekommen ist. Das distale Ende des Wadenbeines endet frei unter der Haut. Die Diaphyse des Schienbeines ist verknöchert und besitzt an der vorderen Fläche eine Höhe von 4,5, während die hintere Fläche nur 1,0 hoch ist. Der ganze Knochen besitzt eine Vorderwandlänge von 6,0 (16,5) und eine Rückwandlänge von 3,5 (16,5). Die proximale Gelenkfläche ist nicht typisch ausgebildet. Die Eminentia intercondyloidea ist nur etwas angedeutet. Die distale Gelenkfläche läßt die Anlage der schiefgestellten Gelenksrolle erkennen, das Os maleolare ist nur als eine knorpelige Hervorwölbung angedeutet. Die Crista tibiae ist deutlich als runde Beule, welche etwas lateral von der Mitte steht, angedeutet.

Das Tarsalgelenk wird von einer Knochenmasse dargestellt, welche vom Normalen außerordentlich abweicht. Die einzelnen Knochen sind stark aufeinandergepreßt und sehr eng untereinander verbunden. Das Fersenbein überragt die übrigen Knochen des Gelenkes um kaum 0,5 (5,0), es bildet nach rückwärts einen Vorsprung von ungefähr 2,0 Länge und 2,0 (2,5) Breite. Medial ist eine ganz leichte Abschnürung als Os tarsi fibulare zu erkennen. Am Tarsalgelenk ist die Extremität nach hinten und rückwärts abgebogen und deshalb sind die beiden Gelenkflächen oben und unten nach innen abgedacht, in der Weise, daß die Höhe

der das Gelenk bildenden Knöchelchen außen 4,5 und innen 20,0 beträgt. Das Os tarsi fibulare enthält Verknöcherungsherde, während die anderen Gelenksknochen durchweg knorpelig sind.

Die einzelnen Teile des Unterfußes gleichen im allgemeinen jenen der vorderen Extremität. Der Metatarsus hat eine Länge von 5,0 (14,0). Er hat am proximalen Rande eine Breite von 3,5 (4,5), distal 4,5 (4,0), also dürfte seine Form vielleicht mit der eines Quaders zu vergleichen sein. Die Diaphyse ist ganz verknöchert und zeigt medial die Narbe der Verwachsung von Metatarsale III und IV. Die Gelenkflächen sind nach rückwärts so stark abgeschrägt, daß die hintere Fläche zu einer Kante reduziert ist, an welcher sich beide Gelenkflächen berühren. Die Epiphysenanlage ist nur ganz gering als einige Millimeter dicke Knorpelscheibe angedeutet.

Die Phalangenknöchelchen sind teilweise verkürzt und zwar das erste Hinterzehenglied am stärksten. Es hat eine Länge von 2,5 (3,5), das zweite und dritte Glied dürften wohl den normalen Längen sehr nahe kommen. Das Klauenhorn ist normal entwickelt.

Der Schädel, durch seine unförmliche Gestalt auffallend, hat Ähnlichkeit mit Hydrocephalen, in dem bei stark reduziertem Angesicht eine bedeutende Aufwölbung und Vergrößerung des Craniums vorliegt, jedoch ohne Verdünnung der Schädelhöhlenknochen, vielmehr eine Verdickung derselben vorweisend. Das Schädeldach ist so massig breit angelegt, und die Scheitelbeine so groß, daß die Schädelhöhle wohl doppelt so groß als normal ist. Einige Zahlen dürften dieses wohl am besten erklären. Der Umfang des Kopfes in der Schläfengegend ist 59,2 (41,0), der Abstand des höchsten Punktes des Schädeldaches von der Oberlippe 16,5 (22,0), der Umfang Genick—Nase—Genick in der Median-Ebene 58,5 (50,0), Länge des Angesichtes von der Verbindungslinie der beiden inneren Augenwinkel zum freien Rande des Oberkiefers 7,2 (11,0). Der Abstand des Foramen occipetale vom Oberkieferrand beträgt 26,4 (29,0), Entfernung der beiden inneren Augenwinkel 14,8 (8,5), der beiden Gehörgangsöffnungen über das Schädeldach gemessen 8,5 (8,5), des Gehörganges vom äußeren Augenwinkel 8,0 (7,0), der Gehöröffnungen über das Genick gemessen 13,2 (13,5). Von der Verbindungslinie der inneren Augenwinkel bis zur freien Spitze der Ossa nasalia mißt man 4,0 (6,0) und von hier aus weiter zum freien Rande des Oberkiefers 2,5 (4,0).

Dem Schädel gibt das Eigentümliche seiner Gestalt die geringe Entwicklung des Margo interalveolaris, welcher nur 2,0 lang ist, während er beim normalen Schädel in einer Länge von 7,0 vorhanden ist.

Das breite Schädeldach wird vom Os frontale gebildet, welches nicht mit dem Genickkamm abschließt, sondern gewölbt nach abwärts und einwärts verläuft. 6—7,0 unterhalb des höchsten Punktes des Schädeldaches liegt die Verbindungslinie mit dem Os occipetale. Der Abstand der beiden Schläfenbeinfortsätze des Jochbeines beträgt 25,5 (19,0) über die Stirnbeine gemessen. Beim normalen Schädel sind die Condyli occipetalis am Übergang der Schädelbasis zur Nackenfläche. In unserem Falle jedoch geht, von einer ungefähr 1,0 hohen Beule am oberen Rande der Sqama occipetale, die Nackenfläche in einer schiefen Ebene, die mit dem Angesichtsteil des Schädels nahezu parallel läuft, zur Fläche der Schädelbasis über und bildet mit ihr ungefähr einen Winkel von 135 Grad.

Fig. 5. Bedeutende Veränderungen weist das Hinterhauptsbein auf. Die Condyli occipetales und die Pars basilar. occipetales sind rötlich, transparent und nur knorpelig angelegt. Die Proz. jugularis sind mächtig entwickelt und umlagern als 7,0 (4,0) lange und 2,5 (1,8) hohe Beulen beiderseits die Kondylen und die Hinterhauptsbasis. Das sich anschließende Keilbein überragt fast noch um 0,5 diese Teile und bildet eine kräftige Beule, die langsam nach vorn abfällt. Deutlich erkennbar ist der Hamulus des Flügelbeines. Zwischen dem horizontalen Teile des Palatinums und dem Os maxillare liegt eine große Spalte. Das Gaumenbein mit seinen beiden Hälften und die beiden Gaumenfortsätze des Oberkieferbeines sind medial nicht verwachsen, sondern stehen auf eine Länge von 7,0 wohl 5,5 auseinander. Durch diese Spalte blickt die 2,5 (0,4) dicke Nasenscheidewand hindurch, der sich noch die Conchien anschließen. Wegen dieser Gaumen-Spalte rücken die beiden Proz. alveolar. der Maxilla stark auseinander, so daß die letzten Backzähne 11,0 (6,0), die ersten Backzähne 10,0 (5,0) voneinander entfernt stehen.

Durchsägt man den Schädel in der Medianebene, so fällt die überaus massige Anlage sämtlicher Knochen stark in das Auge. Das Schädeldach hat auf der Schnittfläche eine Dicke von 1,0, nur über dem Kleinhirn schwindet das Maß bis auf 0,2. Die Schädelknochen sind durchweg verknöchert und bestehen aus überaus fester Kompakta ohne Spongiosa.

Die Hypophysis präsentiert sich auf der Schnittfläche als 1,6 langer und 1,1 hoher Körper.

Betrachtet man daneben die Abbildungen, welche H. Müller 1860 der Beschreibung über seine Kälber mit fetaler Rachitis beigibt, so fällt die große Ähnlichkeit des unter Figur 3 angeführten Schädels mit dem gegenwärtigen Falle sehr ins Auge. So wie seinerzeit weicht auch hier die Schädelbasis und die damit in Verbindung stehenden Teile sehr vom normalen ab. Die Schädelbasis, d. h. die Verbindung des Corpus ossis occipitis mit dem Os sphenoidale und dem Os ethmoidale ist sehr stark verkürzt und verläuft nach vorne und oben. Die Basis des Hinterhauptbeines hat eine Länge von 2,4, an der Fuge mit dem Keilbein eine Dicke von 1,7, in der Mitte mißt die schmalste Stelle 0,7, am Foramen occipetale eine Dicke von 1,0. Die Achse dieses Knochens verläuft nicht gerade, wie normal, sondern sie ist nach unten durchgebogen und bildet einen Winkel von ungefähr 135 Grad. In der Umfassung des Hinterhauptsloches finden sich dünne Knorpelschichten. Das hintere Keilbein hat bei einer Länge von 0,8 eine Höhe von 2,0. Dieser Knochen erscheint wie ein Keil von oben zwischen Hinterhaupt- und Keilbein hineingeschoben. Das mit dem Siebbein vereinigte vordere Keilbein schickt einen starken, zapfenähnlichen Vorsprung gegen die Nasenhöhle, welcher, selbst ganz verknöchert, von weichem Knorpel der stark verbreiterten Nasenscheidenwand umgeben ist. Bei einer Länge von 4,2 mißt die Breite des Knochens am hinteren Keilbein 0,8, am Stirnbein 0,6 und die Höhe des Vorsprunges von der Schädelhöhle aus 4,0.

Das Stirnbein ist an der Naht mit dem Nasenbein so stark entwickelt, daß vom Siebbein bis zur äußeren Kontur des Schädeldaches 3,6 Abstand ist und von der Schädelhöhle bis zum Nasenbein 2,5. Zwischen Stirnbein und dem Nasenbein mit einer Höhe von 1,2 schiebt sich ein gut entwickeltes Zwickelbein herein, welches aus der Schnittfläche bei einer Länge von 1,8 die Dicke 1,4 besitzt. Der Vomer ist der Kürze des Angesichtsschädels entsprechend entwickelt.

Zwischen Prämolar I und II wurde der Angesichtsschädel durchgesägt in einer Ebene senkrecht zur Mediane. Die Schnittfläche hat eine Breite von 7,2 und eine Höhe von 7,0 vom Gaumen an gemessen. Das Os nasale hat eine Breite von 2,1. An dieses schließt sich an der Oberfläche des Schädels ein 1,2 breiter Streifen weiche Knorpelmasse von derselben Dicke an. Auffällig ist nun, daß unter dem Os nasale eine zweite Knochenplatte, welche auch auf dem Medianschnitt zu sehen ist und sich deutlich von dem eigentlichen Deckknochen abgrenzt. Diese Knochenplatte mißt

an der dicksten Stelle 1,2 und ist auf drei Seiten von gelatinösem Knorpel umgeben. An dem erst erwähnten Knorpelstreifen schließt sich die Schädeloberfläche, eine Knochenplatte bildend, an, welche das Os lacrimale vorstellen dürfte, mit einer Länge von 4,7 und einer durchschnittlichen Höhe von 0,7. Auch unter dieser findet sich eine zweite Knochenplatte von gleicher Dicke. Dann folgt scharf abgegrenzt unter dieser ein dritter, etwas kleinerer Knochen, an welchem die Düte, herzförmig mit der Spitze nach unten, 3,0 hoch und 2,8 breit aufgehängt ist. Das Lacrimale enthält den Tränennasenkanal, welcher vollkommen sondierbar ist. Zwischen Tränenbein und Oberkieferknochen befindet sich die mit weichem Mark erfüllte Anlage der Großkieferhöhle ungefähr bohnengroß. Unterhalb schließen sich die Zahnfächer an, welche normal entwickelte Zähne enthalten.

Die Gehirnsubstanz ist ganz normal entwickelt, nur ist infolge der Kürze der Schädelbasis die gesamte Anlage von vorne nach hinten zusammengedrängt, wodurch die Großhirnhälften sehr hoch gewölbt erscheinen.

Die Unterkieferäste haben eine Länge von 15,0 (16,0), der Umfang am zahnlosen Rande beträgt 6,5 (4,0), hinter den Backzähnen über dem Gefäßausschnitt 10,2 (8,8). Die Länge von Gefäßausschnitt bis zum Proz. coronoideus ist lateral gemessen 9,0 (8,0).

Der Unterkiefer ist massiger als normal angelegt. Die einzelnen Linien und Vorsprünge sind viel markierter als normal. Der Proz. coronoideus ist normal entwickelt, jedoch die Gelenkwalze ist dicker als normal 1,5 (0,6). Die Unterkieferäste sind nicht verwachsen; die Berührungsfläche mißt 3,5 : 2 (2,3 : 2).

II. Fall.

Von einem zweiten ähnlich mißgebildeten Kalbe ist in der Sammlung aufbewahrt eine hintere Extremität und von einer zweiten die Phalangen. Die Gliedmaße ist so stark nach innen und hinten gekrümmt, daß die Klauenschuhe an der distalen Epiphyse des Femur liegen.

Die Länge der Extremität ist 49,0, gemessen vom Femurkopf über die Patella, Sprunggelenk bis zur Klauenspitze. Der Femur macht den Eindruck wie das Glasgefäß einer Sanduhr, wobei das untere Gefäß etwas größer wäre als das obere. Die Diaphyse gibt sich nur als starke Einschnürung kund. Die Epiphysen sind überaus stark aufgetrieben und

fühlen sich elastisch weich an. Die Diaphyse ist vollkommen verknöchert, die distale Epiphyse enthält einen stark entwickelten Knochenkern. Die Längenmaße des Knochens medial und lateral gemessen sind je 11,0, der Umfang der Diaphyse 13,0, Umfang der proximalen Epiphyse 21,0, der distalen Epiphyse 27,5.

Die Patella hat die Form einer niederen vierseitigen Pyramide mit den Diagonalmaßen der Gelenkfläche als Grundfläche 5,5 und 6,5. Sie enthält einen Knochenkern von 2,7 Länge und 2,2 Breite.

Eigenartig ist wieder der Bau der Tibia. Die proximale Epiphyse ist pilzartig verbreitert und unverhältnismäßig größer als die distale. Die Crista tibiae ist deutlich sichtbar und verläuft unter einem Winkel von zirka 45 Grad zum oberen Rande des Knochens. Diese Lage läßt den Gedanken aufkommen, als ob die Diaphyse gewunden wäre und dadurch die beiden Epiphysen um 90 Grad gegeneinander gedreht seien. Die Fibula ist nur als ein kurzer Vorsprung von ungefähr 2,0 Länge angedeutet und ergänzt durch ihre Lage die proximale Gelenkfläche. Der Umfang der Diaphyse ist 10,0, der proximalen Epiphyse 24,5, der distalen 17,0. Die seitlichen Längenmaße des Knochens sind beiderseits 7,5, volar 9,0, plantar 5,7.

Der Tarsus ist gegen den Metatarsus medialwärts um einen Winkel von mehr als 30 Grad abgebogen. Deutlich zu sehen und zu fühlen ist nur das Fersenbein. Die Tibia sitzt unter einem Winkel von 90 Grad seitlich auf dem Tarsalgelenk. Die distale Epiphyse des Metatarsus ist scheibenförmig verbreitert und zwar bekommt man den Eindruck, als ob die zylindrische Diaphyse mit großer Gewalt auf die Epiphyse gedrückt hätte und dadurch ihre platte Form verursacht hätte. Die proximale Epiphyse ist mit dem Tarsus in so enger Verbindung, daß sich dessen Umrisse nur ganz ungenau feststellen lassen. Die Längenmaße des Tarsus mit dem Metatarsus sind medial 8,3, lateral 6,0, volar 5,6, plantar 7,5, der Umfang der Diaphyse 8,8, distale Epiphyse 15,5, proximale Epiphyse 16,4; die Länge des Sprunggelenkfortsatzes bis zum kaudalen Rande des Metatarsus 9,0.

Die Phalangenknöchelchen sind noch in den Hornschuhen, weshalb ich mich darauf beschränke, die Gesamtlängenmaße der Zehen vom Metatarsus ab, zu geben. Die mediale Phalange mißt 9,4, die laterale 9,0 bis zur Hornschuhspitze.

Von einer zweiten Extremität dieses Kalbes sind vorhanden das Metatarsale und die Phalangen. Der Mittelfuß-

knochen ist in der Mittellinie durchsägt und das Bindegewebe zwischen den Phalangen lospräpariert, sodaß man diese von der Innenfläche sieht.

Die Kompakta der Diaphyse des Metatarsus ist eine festgefügte, gleichmäßig harte Schicht von ungefähr 3 mm Dicke, welche nach den Epiphysen hin etwas stärker wird; das übrige ist mit Spongiosa ausgefüllt. Die Diaphyse enthält in der Mitte der Röhre eine 3,0 lange und 1,0 breite Markhöhle. Der Umfang der einen Knochenhälfte, von welcher sich das Periost gelöst hat, beträgt 5,5 an der Mitte der Diaphyse, 10,5 an der proximalen und 11,5 an der distalen Epiphyse. Das distale Ende der Diaphyse ist scheibenförmig, das proximale Ende keulenförmig verdickt. Die distale Epiphyse ist vollkommen verknöchert und läßt sich leicht von der Diaphyse trennen, die proximale Epiphyse ist nicht vorhanden. Ein Schnitt durch die Phalangenknöchelchen zeigt nichts von der Norm abweichendes.

III. Fall.

Herr Prof. Dr. Stoß stellte mir in gütigster Weise ein Präparat der anatomischen Sammlung seines Instituts zur Verfügung, vorstellend Becken und hintere Extremitäten eines Kalbsfetus. Auffallend ist bei diesem die eigentümliche Form des Beckens und die Kürze der Extremitäten mit stark aufgetriebenen Epiphysen in stark gebeugter Haltung.

Die beiden letzten Lendenwirbel, das Becken und die Schwanzwirbel bieten von Fall I gar nichts verschiedenes. Die beiden Becken stimmen in einzelnen Maßen so gut überein, daß ich hier von der Beschreibung absehe und mich sofort den Extremitäten zuwende.

Die Länge der beiden Hinterfüße ist 27,0, doch ist dieses Maß nicht mit jenen der vorhergehenden Fälle zu vergleichen, weil anscheinend durch langes Lagern in Alkohol die Gelenksverbindungen sich gelöst haben und deshalb die Entfernung der einzelnen Knochen von einander nicht mehr entspricht. Man kann die Extremitäten in eine Gerade auslegen, doch sieht man sofort, daß dies nicht die Lage in situ war. Die einzelnen Knochen jedoch sind den entsprechenden der schon angeführten Fälle zum Verwechseln ähnlich.

Der Femur mißt medial 8,7, lateral 4,8, der Umfang der Diaphyse ist 11,9, der proximalen Epiphyse 18,0, der distalen 21,0. Die proximale Epiphyse ist lateral ver-

schoben und der große Umdreher kräftig entwickelt. Dieser und die distalen Epiphysen sind knorpelig weich, aber durch langes Liegen stark faltig geworden. Die Dicke der Diaphyse ist durchschnittlich 1,5.

Die Kniescheibe mißt 3,5 : 2,5, ist auf der Gelenkfläche mit durchscheinendem Knorpel bedeckt, welcher den Knochenkern im Innern erkennen läßt.

Tibia und Fibula stimmen in ihrer Gestalt mit jener von Fall I beschriebenen vollkommen überein. Die Länge beträgt 6,0, Umfang der Diaphyse 11,0, ihre durchschnittliche Dicke 2,8, Umfang der Epiphyse proximal 24,5, distal 18,0, ihre Dicke je 1,6.

Der Metatarsus zeigt bei einer Länge von 4,7 und einem Umfang von 9,0 genau dieselbe dreikantige Gestalt wie Fall I. Die mediale Längsfurche zwischen Metatarsus 3 u. 4 ist sehr tief eingegraben. Die Epiphysen sind nur ganz schmale Knorpelplatten.

Die Phalangenknöchelchen sind stark deformiert, auch haben sich die Knochenkerne (Diaphysen) aus ihrer Verbindung mit dem Knorpel gelöst, so daß Messungen nicht mehr gemacht werden können. Allem Anschein nach kommen sie normalen Verhältnissen ziemlich nahe.

IV. Fall.

Von zwei aus alter Zeit stammenden Skeletten von Kalbsfeten, welche hierher zu rechnen sind, nehme ich das eine, besser erhaltene, zu folgender Betrachtung.

Den Anblick eines Dackelskelettes bietend, weichen nur der stark gewölbte Schädel ohne Angesichtsteil und die vier säulenförmigen Extremitäten von der Norm ab. Die Wirbelsäule mißt bis zum Kreuzbein 29,5, wovon auf den Hals 5,0 treffen. Die Dornfortsätze an den Halswirbeln fehlen; jene der Brustwirbel sind zirka 2,0 hoch, nehmen nach rückwärts allmählich ab und fehlen bei den Lendenwirbeln vollständig. Die achte Rippe mißt 9,0, die letzte (14.) Rippe 6,5; sämtliche sind kräftig entwickelt und durchweg verknöchert. Das Brustbein hat eine Länge von 7,5, die Lendenwirbelsäule 8,0 und zählt 6 Wirbel. Hals- und Brustwirbelsäule bilden eine Gerade.

Die vorderen Extremitäten besitzen eine Länge von 20,0 von der Klauenspitze bis zum Schulterblattknorpel. Die Epiphysen waren alle knorpelig angelegt und sind durch die Trockenaufbewahrung bezw. Skelettmontierung

fast ganz geschwunden; die Diaphysen sind verknöchert und gleichen jenen der vorhergegangenen Beschreibungen. Die Diaphyse des Metacarpus hat eine Länge von 3,0. Die Klauenbeine stecken in kräftig entwickelten Hornschuhen.

Das Becken ist so stark geschwunden, daß seine Form mit der ursprünglichen wohl gar keine Ähnlichkeit mehr hat, doch kann man aus einzelnen Teilen, wie Darmbeinflügel und Sitzbein, noch jetzt eine Ähnlichkeit mit jenem von Fall I erkennen. Das Kreuzbein geht in einem stumpfen Winkel in die Schwanzwirbelsäule über; die Gesamtlänge beträgt 22,0.

Die hinteren Extremitäten haben eine Länge von 16,5. Die Epiphysen des Femur sind sehr stark geschwunden und nur noch als rundliche Kanten zu erkennen, die Diaphyse 1,0 breit und verknöchert. Die Diaphyse der Tibia hat volar eine Höhe von 4,5, dacht sich proximal und distal nach rückwärts gegen die Mitte der Diaphyse zu ab und beide Flächen treffen sich in einer Kante, so daß ein Medianschnitt die Form eines mit der Spitze kaudal gerichteten Dreieckes haben würde. Der Metatarsus ist 4,0 lang, die Phalangenknöchelchen wie an den vorderen Extremitäten.

Der Schädel gleicht in allem Fall I. Der Abstand des Oberkieferrandes vom Hinterhauptsloch über das Schädeldach gemessen beträgt 23,2, der Umfang des Schädels 37,5, der Abstand des höchsten Punktes vom freien Oberkieferrande 13,5, Umfang Genick—Nase—Genick 37,2, die Länge des Gesichtsteiles, d. h. der Abstand des Oberkieferrandes von der Verbindungslinie der beiden inneren Augenwinkel (9,0) beträgt 6,5. Der Abstand der Gehörgänge ist 8,0 über das Genick gemessen, wobei jene 4,7 vom äußeren Augenwinkel entfernt sind. Der Unterkiefer steht 1,5 über den Oberkiefer hervor, mißt vom Zahnrande bis zum Unterkieferwinkel 13,5 und von hier bis zum Proz. coronoideus höchstens 8,5. Der Unterkieferknochen ist sehr massig angelegt.

V. Fall.

Über zwei in der Sammlung vorhandenen vorderen Extremitäten eines Kalbes, welche ebenfalls das Bild der Chondrodystrophie bieten, ist folgendes zu bemerken: sie zeigen stark geblähte Epiphysen und abnorme Kürze der einzelnen Knochen. Die Länge der Extremitäten ist 27,0 bezw. 28,0. Das Schulterblatt hat dreieckige stark geschwundene Form; seine Länge ist 4,5, der Knorpelrand mißt 6,6, der Umfang des Halses ist 8,7. Die distale Epi-

physe ist vollständig geschwunden. Der Humerus ist 9,8 lang, hat an der proximalen Epiphyse 19,2, an der distalen 21,5, an der Diaphyse 14,0 Umfang. Die proximale Epiphyse ist nahezu kugelförmig, die distale ähnelt einer Scheibe von 2,4 Höhe. Die Epiphysen sind knorpelig angelegt, die Diaphyse besteht aus festem Knorpel und ist eingeschnürt.

Der Radius hat eine Länge von 5,6, die proximale Epiphyse hat einen Umfang von 19,2, die distale 12,0, die Diaphyse 9,0; die Höhen der drei Teile sind gleich. Die Ulna bildet nach rückwärts einen 2,8 langen proximal 2,0 breiten Wulst.

An der Diaphyse verschmälert sie sich und geht in den Ellenbogenfortsatz über, der 5,6 lang und 3,3 breit ist. Die proximale Epiphyse dieses Vorsprungs ist knorpelig und deutlich abgegrenzt.

Der Carpus ist so stark geschwunden, daß er nur eine 1,0 hohe und 4,3 breite Scheibe bildet.

Am Metacarpus sind die an sich schmalen knorpeligen Epiphysen ganz geschwunden; die Diaphyse mißt medial 4,6, lateral 3,7 an Höhe, der proximale Umfang ist 17,5, der distale 14,8. Der Umfang in der Mitte ist 13,1. Die Ränder gegen die Epiphysen hin sind aufgeworfen.

Die Phalangenknöchelchen zeigen nichts Auffälliges, Klauen und Afterklauen sind vorhanden. —

Mikroskopischer Teil.

Behufs mikroskopischer Untersuchungen wurden von verschiedenen Knochen des Skelettes, nämlich von Halswirbel, Oberarm- und Oberschenkelknochen, Mittelfuß- und Beckenknochen, sowie ein Stück Schädeldach Schnitte angefertigt, ebenso zum Vergleich von dem Knochen eines normalen Tieres.

Die Fixierung geschah in Alkohol, Entkalkung in 5 %iger Natriumsulfatlösung. Es wurde zum Teil Paraffin, zum Teil Celloidin-Einbettung gewählt. Die Färbungen wurden mit Hämatoxilin und van Gieson vorgenommen. Die Veränderungen sind an allen untersuchten Skeletteilen so übereinstimmend, daß an Stelle der Einzelschilderung jedes Knochens, welche nur Wiederholungen bringen würde, eine zusammenfassende Beschreibung gegeben werden kann.

Während an den bereits verknöcherten Skeletteilen hinsichtlich des Knochengewebes keine wesentlichen Abweichungen zu erkennen sind, bieten die knorpelig gebildeten Teile in der Hauptsache das Bild einer luxuriösen, stark vaskularisierten Knorpelzellenwucherung in ganz irregulärer Lagerung der Knorpelzellen und dem Mangel fast jeglicher Grundsubstanz, so daß die Knorpelzellen dicht aneinander gefügt sind, mit ihren bezw. ihrer Kapseln Grenz-
Fig. 6. linien aneinanderstoßen. Diese Grenzlinien sind so scharf markiert, daß sie förmlich Faserzügen gleichen, die von den gefäßhaltigen Knorpelmarkräumen wie ein Netzsystem zwischen den Knorpelzellen verlaufen, aber keine Bindegewebsfasern vorstellen, da sie nicht nach van Gieson rot färben, sondern gelb bleiben. Man könnte diese aus förmlich zusammengepreßter hyaliner Grundsubstanz hervorgegangenen scharflinigen, tiefdunkel gefärbten Züge als Saftkanäle deuten, vorbehaltlich näherer über den normalen Knorpel in Schwebe befindlicher Untersuchungen (Prof.
Fig. 7. Dr. Stoß). Die Knorpelzellen in nächster Nähe der Gefäße sind im allgemeinen kleinzellig, während mit der weiteren Entfernung von den Gefäßen sie voluminöser und wie gequollen aussehen. Diese breite Knorpelmasse ist überzogen von einem stark faserigen Perichondrium, welches in das Periost übergeht. An dem bindegewebigen Teil fehlt jegliche zellige Infiltration, so daß von einem entzündlichen Zustande an dem Skelett und den umgebenden Weichteilen nicht gesprochen werden kann. Das faserige Periost schließt sich direkt den verknöcherten Teilen an, nur mit einer ganz dünnen, zumeist nur einreihigen Osteoblastengrenzschicht daran stoßend. Es finden sich keine abnorm breiten Säume oder Anlagerungen unverkalkten Osteoidgewebes an der Periostschicht der Diaphyse, indessen ist im Innern in unregelmäßiger Verteilung osteoides Gewebe zu finden. Das Knochengewebe von großen Markräumen mit Markzellen stark durchsetzt, führt neben den bereits zu Knochenzellen gewordenen in osteoides Gewebe eingeschlossenen Zellen auffallend viele große geblähte den Knorpelzellen vollkommen gleichende Zellen. In dem mächtig gewucherten Knorpelgewebe der Epiphysen finden sich Hohlräume verschiedener Größe, bis zum Umfang des halben Gesichtsfeldes des Mikroskopes, die ganz leer erscheinen und ein auseinandergezerrtes Fasergerüst vom Perichondrium einstrahlender gefäßhaltiger Bindegewebszüge mit ganz unregelmäßig verstreuten Bindegewebszellen und Knorpelmassen darbieten, so daß es den Eindruck macht, daß hier

eine Erweichung und Zerreißung des Knorpels stattgefunden hat, und dürften diese Stellen den sulzig-verquollenen Herden, die mit bloßem Auge im Knorpel zu sehen waren, entsprechen. Diese Erweichungsherde stehen in Zusammenhang mit den gefäßhaltigen Markraumbildungen, welche sich allenthalben in dem gewucherten Knorpel vorfinden und die von Gefäßsproßen herrühren, welche aus dem fibrösen Perichondrium und Periost sich in die Knorpelmassen einziehen, diese nach allen Richtungen ästig durchsetzen und so gestaltet sind, daß neben den Gefäßkapillaren noch breite Säume eines maschenreichen, offenbar von Lymphbahnen durchsetzten Bindegewebsgerüstes bestehen, welche sparsam leukozytäre Elemente enthalten und in der Hauptsache aus endothelialen Zellen und spindeligen Elementen, deren Ausläufer hauptsächlich das Netzwerk bilden, hergestellt sind. Es handelt sich hier um verbreiterte perivaskuläre Lymphräume, in denen es offenbar zu beträchtlichen Lymphe-Stauungen gekommen ist, wozu bei der Verkrüppelung der Knochen und den so mannigfach gegeneinander stoßenden Knorpelwucherungsmassen Anlaß genug gegeben ist.

Am normalen Knorpel ist viel mehr Grundsubstanz Fig. 8.
zwischen den Zellen vorhanden, das Markgewebe in weitaus sparsamerem Maße zugegen und fehlen blasige Lückenbildungen genannten Umfanges. Während an dem normalen Knochen bekanntlich an der Grenze des verknöcherten Gewebes eine verkalkte Zone von Knorpelgrundsubstanz und regelmäßig säulenartige Anordnung der Knorpellzellen zu sehen ist, fehlt jegliche solche Verkalkungszone und Säulenbildung; es stoßen die Knorpelzellen ohne bestimmte Reihenordnung richtungslos in sich verflechtenden Zügen und dicht zusammengefügt an eine ganz unregelmäßig gestaltete zackig einspringende, jeweils unterbrochene schmale Verkalkungszone an. Eine gewisse Reihenanordnung oder Fig. 9
Architektur der Knorpelzellen ist nur insofern vorhanden, als um die das Knorpelgewebe durchsetzenden Gefäße die Knorpelzellen förmlich zentrifugal auseinanderstreben und so, ähnlich wie um die Haverschen Kanäle das Lamellensystem der Knochenkanäle sich darbietet oder sich wie ein Spinnengewebe radienartige Fäden und Zirkulärgespinst zeigt, jeder Gefäßquerschnitt den Mittelpunkt für eine Zone von Knorpelgewebe vorstellt.

Diese Wachstumsarchitektur erinnert an die trajektoriellen Strukturverhältnisse, auf welche Kassowitz, Mollier und Romeis hingewiesen haben, ist aber

offenbar nur auf die von den Gefäßen ausgehende Saftzuleitung und Ernährung der Knorpelzellen (s. oben Stoß) zu beziehen, denn im sonstigen ist alles so verschoben und durcheinander, daß keine bestimmte Wachstumsrichtung, kein etagenmäßiger Aufbau und keine Zonenabgrenzung herauszufinden ist. In ebenfalls unregelmäßiger Weise durchsetzen breite, vom Periost einstrahlende Bindegewebszüge den Knorpel, namentlich an der Grenze zum Knochen; auch in langen zungenförmigen Zügen aus dem Knorpel in den Knochen eintretend, welche Zwischenlagerung von Bindegewebe die Störung des Längenwachstums der Knochen erklärt.

Zusammenfassung.

Nach dem makroskopischen und mikroskopischen Befunde besitzen sonach die Mops- und Otterkälber, wie sie nach Vorstehendem sich darbieten, die als fetale Chondrodystrophie bezeichnete Skelettveränderung. Die Untersuchungen haben indes ergeben, daß zum Teil auch einige Abweichungen, welche als der Rachitis zukommend, bekannt sind, bei diesen Kälbern vorliegen; nämlich Epiphysen- und Schädelverdickung, noch mehr aber histologische Eigenheiten, namentlich das Fehlen des Säulenknorpels, der präparatorischen Verkalkungszone und die starke Vaskularisation des Knorpels. Daher ist erneut die Frage aufzuwerfen, ob es zulässig ist, auf Grund bloß anatomisch-histologischer Zustände und Gleichheiten eine scharfe Trennung der Chondrodystrophie von der Rachitis vorzunehmen und den Namen „fetale Rachitis“ gänzlich abzulehnen. Nachdem man eine ätiologische Einteilung in Ermangelung der Kenntnis differenter Ursachen zwischen beiden Krankheiten nicht vornehmen kann, hat man sich an die anatomischen Kennmale gehalten und bei der Trennung Rachitis und fetale Chondrodystrophie eigentlich doch mehr sich von dem Gesichtspunkte leiten lassen, daß die Rachitis eine postnatal entstehende Affektion sei, während die Chondrodystrophie angeboren ist. Nach den grobanatomischen Verhältnissen ist die Auseinanderhaltung zweier Krankheitszustände durchführbar; die mikroskopischen Unterschiede sind aber nicht durchgreifend genug, um exakt zweierlei Krankheiten aufzustellen. Dies hindert natürlich nicht, daß tatsächlich zweierlei Krankheiten bestehen, denn wir wissen, daß verschiedene Ursachen gleichartige Gewebsveränderungen nach sich ziehen können und die Formen produktiver Entzün-

dung mit osteoporotischen und osteoplastischen Prozessen, welche durch die gewissen verschiedenartigen Erreger der Tuberkulose, Aktinomykose, Botryomykose und des Rotzes hervorgerufen werden, gleichen sich nach anatomisch-histologischen Befunden fast völlig. So muß daher nicht einmal die Ätiologie der Rachitis im engeren Sinne notwendig eine einheitliche sein, sondern kann eine polybakterielle Ursache in Betracht kommen (Kolibakterien, Streptokokken und andere so häufig bei Säuglings- bezw. Kälberkrankheiten eine Rolle spielen, worauf die Versuche von J. Koch und Morpurgo bezüglich Rachitis und Osteomalazie Hinweis geben). Es kann sich darum handeln, daß verschiedene von der Plazenta aus in den Fetus gelangende Bakterienarten dieselben Reizeffekte haben können, auch in dem Sinne, daß chemische Reizstoffe verschiedener Art von solch differenten Bakterienarten geliefert und als gelöste Substanz in die Placenta fetalis übergehend, dieselben formativen Effekte am gesamten Knochensystem hervorbringen, gerade so, wie verschiedene Gifte anatomisch dieselben Ätzwirkungen haben, oder ein und dasselbe Gift je nach seiner Konzentration bezw. Dosierung verschiedenartige Wirkungen und gewebliche Veränderungen verursacht. So ist es nicht ausgeschlossen, daß die verschiedenen Bilder der Skelettveränderungen eine einheitliche Entstehungsart haben und die Unterschiede nur daraus sich ergeben, ob die Schädlichkeit, welche das Skelettsystem beeinflußt, zu einem früheren Zeitpunkt der Skelettentwicklung eingreift. Ein und dieselbe Noxe wird, wenn sie auf einen erst wenige Wochen oder Monate jungen Fetus, bei dem noch alles knorpelig ist und die Knochenkerne erst in Bildung begriffen sind, plazentar einwirkt, eine wesentlich andere Mißgestaltung des Skelettes im Gefolge haben, als bei einem älteren Fetus, dessen Skelett schon so weit vollendet ist, daß die Röhrenknochen bereits ausgebildet sind. Eine Verkürzung und Rückbildung der Länge ist dann kaum mehr möglich und der beinahe ausgewachsene Fetus kann sich nicht mehr in ein kurzbeiniges Zwergkalb verwandeln, er kann nur mehr die der postfetalen Rachitis zukommenden Abweichungen im Bau und Aussehen erlangen. Es kann also hier wie bei den Mißgeburten die „teratogenetische Periode“ die Form der Mißgeburt bestimmt, auch von dem Datum des Erkrankungsbeginnes abhängig sein, welche Form von Skelettveränderungen sich herausbildet.

Die Annahme, daß die Unterschiede des Produktes lediglich durch den Zeitabschnitt, in dem die Erkrankung

einsetzt, bedingt sind, ist um so zulässiger, als nach Schmorls Darlegung sogar die Unterschiede zwischen Rachitis und Osteomalacie, die doch so wesentlich sind, nicht hinreichen, beide Krankheiten als prinzipiell verschieden anzusehen, sondern zwischen beiden Krankheitsprozessen Übergänge vorkommen, beide morphologisch ident (d. h. hinsichtlich der Strukturverhältnisse und des Anbaus von osteoiden Gewebes) erscheinen und nur nach dem Alterszustand des Individuums sich trennen lassen. Eine weitere Illustration für solche Schwierigkeiten, eine scharfe Grenze zwischen Chondrodystrophie und Rachitis zu ziehen, liefern die Untersuchungen von Harry Stalfors über die mit Kontrakturen und Ankylosen der Extremitäten vergesellschafteten Zwiewuchsformen der Kälber, bei welchen neben der rachitisartigen Verbiegung und Verkrümmung langer ausgewachsener Füße, doch auch der Chondrodystrophie nicht unähnliche Gelenksverbreiterungen bestehen, wobei das histologische Bild in einzelnen Fällen denselben „Wirrwarr in der Anordnung der Knorpelzellen" wie bei Chondrodystrophie vorführte; in anderen Fällen aber Säulenknorpel zu sehen war und der Autor die Antwort über die Zugehörigkeit der Kontrakturkälber zu dieser oder jener der genannten Typen schuldig geblieben ist, mit der Bemerkung, „er wende auf sie die Benennung sogen. angeborene kongenitale oder fetale Rachitis an, bis die Natur dieser Anomalie vollständig klargelegt und ein ihrer Natur entsprechender Name gefunden worden ist, obschon es sich hier nicht um Rachitis handelt". Und selbst Autoren, welche die angeborene Rachitis leugnen, kommen nicht über die Annahme hinweg, daß Ursprünge der Rachitis bis ins fetale Leben zurückreichen, indem sie von einer angeborenen rachitischen Disposition (Wieland) oder rachitischen Konstitution (Czerny) oder rachitischen Diathese sprechen. Insofern mit dem Wort ‚Rachitis' ein bestimmter Krankheitsbegriff verbunden ist, erscheint die Frage kein Streit um bloße Namen, zumal die Ätiologie der einander ähnlichen sozusagen rachitoiden Krankheiten eine grundverschiedene sein kann, indem beispielsweise eine ebenfalls zu epiphysären Schwellungen führende Krankheit junger Tiere, welche Theiler bei Kälbern und Ziegen in Afrika beobachtete, die Stijfziekte genannt als reine Avitaminose (durch Futterwechsel heilbar) erkannt wurde. Aber die Sache liegt somit heute noch so, wie vor 50 Jahren Virchow sich geäußert hat (Virchows Archiv Bd. 5, S. 489): Die Existenz einer fetalen Rachitis (Rachitis congenita) ist

oft genug abgeleugnet worden, besonders von denjenigen, welche ihre Theorie von der Säure in den Geweben durch eine solche Annahme gefährdet sahen. Theoretisch läßt sich nichts gegen die Möglichkeit eines solchen Zustandes beim Fetus sagen. Auch im Mutterleibe wachsen die Knochen und zwar nach denselben Gesetzen wie im extrauterinen Leben; sie können daher in diesem Wachstum gewiß auch dieselben Hemmungen der Verkalkung erfahren. Läßt sich dann auch keine alimentäre Schädlichkeit im Magen nachweisen, so steht doch nichts entgegen, sie in der Plazenta zu suchen und die Abgabe von ungenügend Material aus dem mütterlichen Blute als Quelle der Störung zu betrachten.

Am Schlussse meiner Arbeit möchte ich Herrn Professor Dr. K i t t für die Überweisung des Themas und die vielfachen Anregungen meinen herzlichsten Dank aussprechen. Desgleichen danke ich Herrn Professor Dr. S t o ß, der mir manchen wichtigen Rat erteilte. —

Literatur-Angaben.

1. Kitt Prof. Dr. Th.: Pathologische Anatomie der Haustiere. 1910. Bd. I.
2. Ziegler Dr. Ernst: Lehrbuch der allgem. Pathologie und pathol. Anatomie. 11. Aufl. 1906.
3. Kaufmann Ed.: Spezielle pathologische Anatomie. 6. Aufl.
4. Aschoff: Pathologische Anatomie II.
5. Zieglers Beiträge zur pathol. Anatomie, Jena:
   Kirchberg und Marchand: Über die sogen. fetale Rachitis. V. Bd. pag. 182—216. 1889;
   Kaufmann Ed.: Chondrodystrophia hyperplastica. XIII. Bd. pag. 32. 1893;
   Feldmann Gust.: Wachstumsanomalien der Knochen. XIX. Bd. 1896. [Preisgekrönte Inaugural-Dissertation.];
   Salvetti Clito: Über sogen. fetale Rachitis. XVI. Bd. pag. 29. 1894;
   Johannessen Axel: Chondrodystrophia fetalis hyperplastica. XXIII. Bd. pag. 351—374. 1898
   Bayon Dr. med. P. G.: Chondrodystrophia hypoplastica. pag. 119. 1904.
6. Centralblatt für allgem. Pathologie und pathol. Anatomie:
   Kaufmann Ed.: Untersuchungen über die sogen. fetale Rachitis. Berlin 1892. Ref. v. Marchand. IV. Bd. pag. 229 bis 231. 1893;
   Moro: Beitrag zur anatom.-patholog. Kenntnis der intrauterinen Rachitis. Rivist. di obstetr. e ginecol. 1891. Ref. v. Barbacci. IV. Bd. pag. 232. 1893;
   Ziegler Prof. Dr. Ernst: Über Osteotabes infantum und Rachitis. Original XII. Bd. Nr. 21. 1901;
   Klein Dr. med. Albert: Neuere Arbeiten über die sogen. fetale Rachitis. XII. Bd. pag. 838. 1901;
   Klose Heinrich: Thymusdrüse u. Rachitis. XXV. Bd. Nr. 1.
7. Hutyra und Marek: Spezielle Pathologie und Therapie. Auflage 1913.
8. Külbs Dr. med.: Beiträge zur Entwicklung des Knochenmarks. Sonderabdruck aus Virchows Archiv für pathol. Anat. u. Physiol. f. klin. Medizin. 191. Bd. 1908.
9. Rievel H.: Knochenpathologie der Tiere. Separatabdruck aus Ergebnissen der allgem. Pathologie und pathol. Anatomie des Menschen und der Tiere v. Prof. Dr. O. Lubarsch und Prof. Dr. Ostertag. 1907.
10. Ackerknecht Dr. Eberhard: Beiträge zur Kenntnis des Markes der Röhrenknochen beim Pferde. Sonderabdruck aus Virchows Archiv f. path. Anat. und Physiologie und für klin. Medizin. 208. Bd. 1912.
11. Derselbe: Das Mark der Röhrenknochen. Vierteljahrsschrift der Naturforschenden Gesellschaft in Zürich. 1912.
12. Jost J. und Koch U.: Krankheiten junger Tiere im Vergleich mit den menschlichen Kinderkrankheiten. Sonderabdruck Handbuch d. allgem. Path. u. path. Anat. des Kindesalters von H. Brünig und E. Schwalbe. 1914. I. Bd. 2. Abtlg.

13. Klimmer Prof. Dr. und Schmidt Prof. Dr.: Beitrag zur Ätiologie der Halisteresis ossium nebst therapeutischen Bemerkungen. Sonderabdruck aus Monatsheft f. prakt. Tierheilkunde. XVII. Bd.
14. Schmorl Gg.: Die pathologische Anatomie der rachitischen Knochenerkrankungen mit besonderer Berücksichtigung ihrer Histologie und Pathogenese.
15. Kaufmann Ed.: Untersuchungen über die sogen. fetale Rachitis. Berlin 1892.
16. Zschokke E.: Über die Entwicklungsstörungen der Knochen. Zeitschrift für Tiermedizin. 1899. III. Bd. 9.
17. Müller H.: Über die sogen. fetale Rachitis. Würzburger med. Zeitschrift. I. 1860. pag. 221/276.
18. Paul Herm.: Über sogen. fetale Rachitis. Inaugural-Dissertation. Würzburg 1893.
19. Scholz Ludw.: Über fetale Rachitis. Inaugural-Dissertation. Göttingen 1892.
20. Klinger Paul: Über einen Fall von Chondrodystrophia hyperplast. und seine Beziehungen zur sogen. fetalen Rachitis. Inaugural-Dissertation. Freiburg i. B. 1897.
21. von der Crone Emil: Über Chondrodystrophia fetalis. Inaugural-Dissertation. München 1913.
22. Schemensky Werner: Zur Frage der Chondrodystrophia fetalis und ihre Begrenzung gegen andere äußerlich ähnliche Wachstumsanomalien. Inaugural-Dissertation. Jena 1912.
23. Salmon J.: Un cas de Brachymélie Pseudo-Achondroplasique chez le veau Comptes rendus hebdomadaires des séances et mémoires de la Société de Biologie 59e Année. Année 1907.
24. Centralblatt f. Bakteriologie, Parasitenkunde u. Infektionskrankheiten. Vitamine und Avitaminosen. 1914. 62. Bd. Nr. 11.
25. Virchows Archiv. Bd. 5. S. 489.
26. Funk Cal.: Die Vitamine. Wiesbaden. S. 151.
27. Schaffer: Anat. Anzeiger. Ergänzungsheft zum 38. Bd. 1911. S. 162.
28. Schloß E.: Über Rachitis. Berl. Klin. Wochenschrift. 1916.
29. Schütz Dr. W.: Virchows Archiv 1869, 46. Bd. S. 350: Die Rachitis bei Hunden.
30. Stalfors Harry: Einige Untersuchungen über die sogen. angeborene Rachitis, „fetale Rachitis" (Rachitis congenita) beim Rind. Separatabdruck aus Virchows Archiv f. path. Anat. u. Physiologie u. f. klin. Medizin. 222. Bd. 1916.
31. Schmidt M. B.: Pathologie der Knochen in Lubarsch und Ostertag, Ergebn. der allgem. Pathologie. IV. Jahrg. 1897 (1899).
32. Weichselbaum Dr. Anton: Grundriß der pathol. Histologie. 1892.
33. Kassowitz: Rachitis und Osteomalazie. Jahrb. f. Kinderheilkunde, Bd. 19, S. 430. 1882.

Lebenslauf.

Geboren am 13. Oktober 1889 in Aerzen (Hannover) als Sohn des Ingenieurs Carl Steinert, besuchte ich in München die Volksschule, die Realschule und dann die Oberrealschule, welche ich im Juli 1910 absolvierte. Das Studium der Tierarznei begann ich im selben Jahre, legte nach drei Semestern die Zwischenprüfung ab und approbierte im Juni 1914. Die Bearbeitung des vorliegenden Themas begann ich am 15. August 1914. Im Januar 1915 trat ich als Aushilfs-Assistent am pathologischen Institut der Tierärztlichen Fakultät München, an Stelle des ins Feld abgerückten Assistenten ein. Im Oktober 1915 selbst ins Feld kommandiert, wurde ich am 23. Oktober 1916 durch Infanterieschuß in den Unterleib schwer verwundet und war erst im Dezember 1917 wieder in der Lage, mich ausschließlich der vorliegenden Arbeit zu widmen. Am 27. Januar 1918 bekam ich erneut den Befehl, ins Feld abzurücken.

Fig. 1.

Fig. 3.

Fig. 4



Fig. 2.

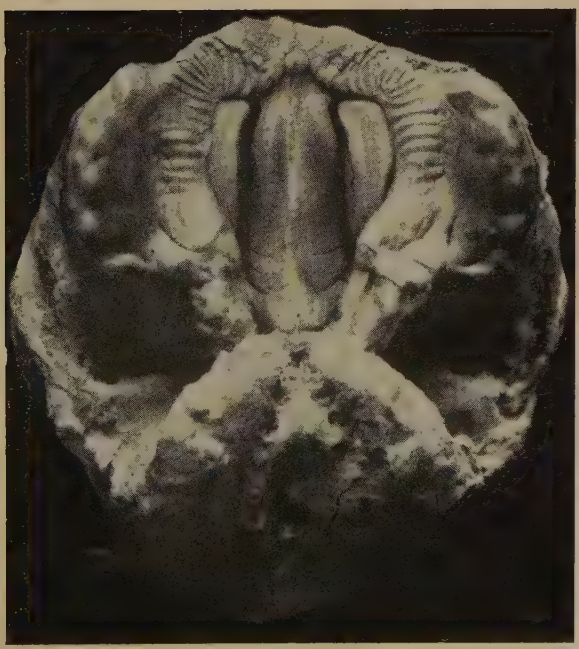

Fig. 5.

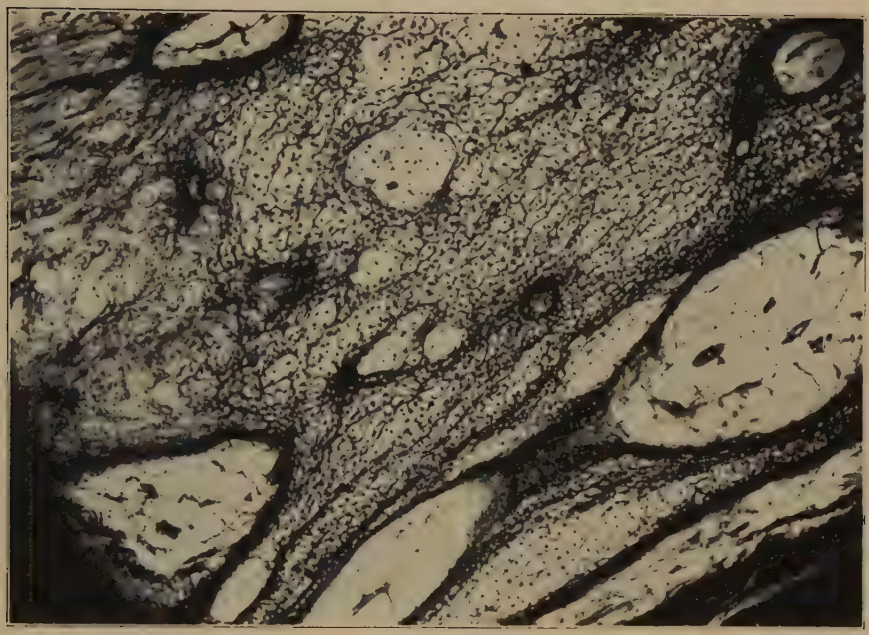

Fig. 6.

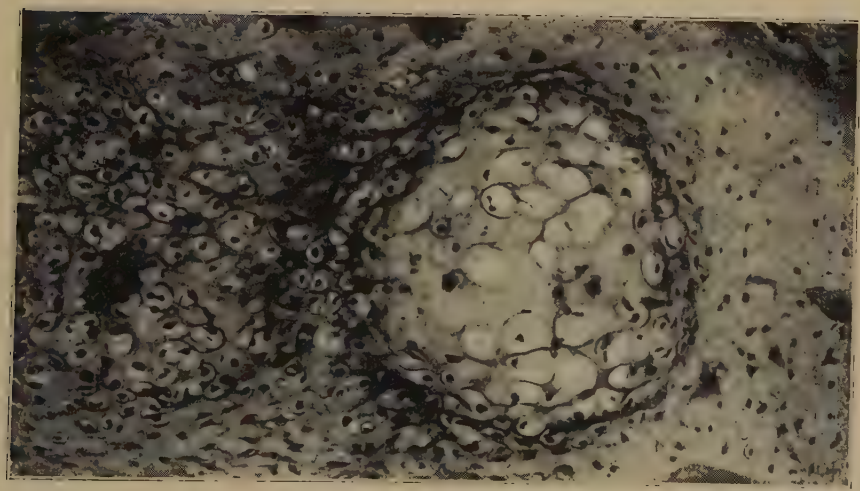

Fig. 7.

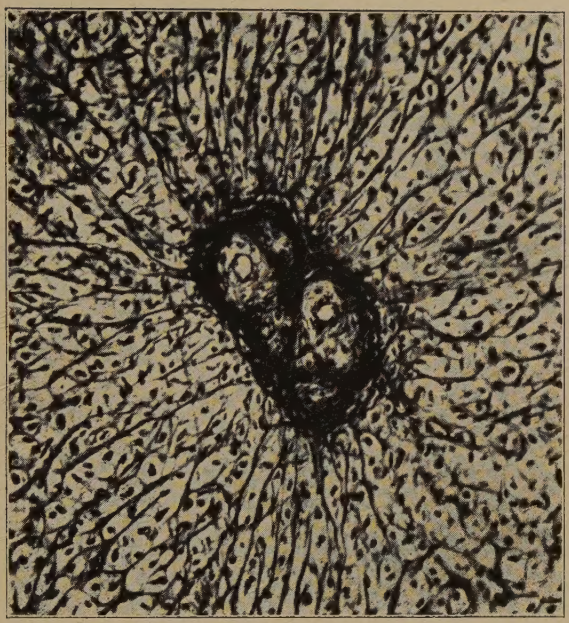

Fig. 9.

Bildertafel.

Fig. 1. Kalbsfetus (Fall I).
Fig. 2. Vordere Extremität (Längsschnitt).
Fig. 3. Vordere Extremitäten.
Fig. 4. Hintere Extremitäten.
Fig. 5. Schädel (Gaumenspalte).
Fig. 6. Humerus (Erweichungsherde).
Fig. 7. Wirbelkörper (Erweichungsherde, starke Vergrößerung).
Fig. 8. Normaler Knochenschnitt.
Fig. 9. Nasenscheidewand (Gefäßsprosse mit zentrifugal auseinanderstrebenden Knorpelzellen).